ÜBER DIE TUBENENDOMETRIOSIS

MIT BESONDERER RÜCKSICHT AUF IHRE BEZIEHUNG ZU ANDEREN INTRAABDOMINALEN ENDOMETRIOSIS-FORMEN SOWIE ZU DER STERILITÄT

VON

VILJO TURTOLA

Lane Medical Library

HELSINKI 1942

Digitized by the Internet Archive
in 2026

https://archive.org/details/IA40154018_0009

AUS DER II. UNIVERSITÄTS-FRAUENKLINIK ZU HELSINKI
VORSTAND: PROFESSOR DR. MED. AARNO TURUNEN

ÜBER DIE TUBENENDOMETRIOSIS

MIT BESONDERER RÜCKSICHT AUF IHRE BEZIEHUNG ZU ANDEREN INTRAABDOMINALEN ENDOMETRIOSIS-FORMEN SOWIE ZU DER STERILITÄT

AKADEMISCHE ABHANDLUNG

WIRD MIT GENEHMIGUNG DER MEDIZINISCHEN FAKULTÄT DER UNIVERSITÄT HELSINKI AM 16. MAI 1942 UM 12 UHR IM AUDITORIUM I ZUR ÖFFENTLICHEN VERTEIDIGUNG VORGELEGT

VON

VILJO TURTOLA

HELSINKI 1942

HELSINKI 1942
MERCATORIN KIRJAPAINO

INHALTSVERZEICHNIS.

	Seite
Einleitung	7
Fragestellung	15
Material und Methodik	17
1) Die Frequenz der Tubenendometriosis	19
2) Die Entstehung der Tubenendometriosis	20
3) Die zyklischen Veränderungen bei der Tubenendometriosis	36
4) Über die Tubenpolypen	42
5) Die Beziehung der Tubenendometriosis zu anderen Endometriosisformen, besonders zu der Endometriosis uteri interna	54
6) Ist die Tubenendometriosis der Ausgangspunkt der intraperitonealen Endometriosis?	60
7) Die Verbreitung der Endometriosis auf dem Blutgefässwege	69
8) Die Tubenendometriosis als Ursache der bei der Endometriosis vorkommenden Sterilität	74
Schlussfolgerungen	79
Zusammenfassung	83
Literaturverzeichnis	85

VORWORT.

Der Zweck der vorliegenden Arbeit ist, weiteres Licht über die Tubenendometriosis zu verbreiten, ein Problem, das früher verhältnismässig wenig in der Literatur behandelt worden ist. Auf der Tubenendometriosis fussend, habe ich die Frage von der Entstehung der intraabdominalen Endometriosisvorkommnisse und von dem Anteil der Tubenendometriosis an der Sterilität zu entscheiden versucht.

Die Anregung zu dieser Arbeit hat mir Herr Professor Dr. med. AARNO TURUNEN gegeben, der meine Untersuchungen während der ganzen Zeit unermüdlich geleitet und verfolgt und mir wertvolle Ratschläge gegeben hat. Ich erlaube mir, ihm hier meinen besten Dank auszusprechen.

Ergebensten Dank schulde ich auch Herrn Professor Dr. med. ARNO SAXÉN, der meine mikroskopischen Präparate durchgesehen und mich bei meiner Arbeit fördernd unterstützt hat.

Ferner danke ich Herrn Professor Dr. med. MAUNO RAURAMO; dem im Kampf für die Freiheit Finnlands gefallenen Herrn Dozenten Dr. med. ERKKI PELKONEN und Herrn Chefarzt, Dozent Dr. med. AULIS APAJALAHTI für ihre Ratschläge und die grosse Sympathie, die sie meiner Arbeit entgegengebracht haben. Ebenfalls gebührt mein bester Dank Herrn Mag. phil. S. PESONEN, der mich bei der technischen Ausführung meiner Arbeit beraten hat.

Der Verfasser.

EINLEITUNG.

Unter Endometriosis wird eine bei Frauen im Fertilitätsalter vorkommende Krankheit verstanden, bei welcher Uterusschleimhaut an Stellen anzutreffen ist, wohin sie normalerweise nicht gehört. Das heterotope Schleimhautwachstum führt dann zur Entstehung von endometriotischen Herden. Dieses heterotope Schleimhautwachstum findet man hauptsächlich in den inneren Geschlechtsorganen: im Uterus, in den Tuben und Ovarien, aber auch auf dem viszeralen und parietalen Peritoneum im unteren Teil des Bauches; ferner selten extraperitoneal, wie am Nabel, in Laparotomienarben, in den Leistenbeugen, der Vagina usw., und ausserordentlich selten so weit entfernt wie an den Ober- und Unterextremitäten und sogar in den Lungen. Im Uterus ist im Zusammenhang mit Endometriosis eine Hyperplasie der glatten Muskeln zu beobachten, aber dieser muskuläre Teil fehlt bei den ausserhalb des Uterus und in den Tuben auftretenden Endometriosen. In der Endometriosis finden dieselben zyklischen Veränderungen statt wie in der normalen Uterusschleimhaut.

Die heute am meisten eingebürgerte Bezeichnung dieser Krankheit ist *Endometriosis*. Früher wurden von ihr auch mehrere andere Namen gebraucht, wie Adenomyosis, Fibroadenomyosis, Hysteroadenomyosis, Adenosis usw. Die Endometriosis wird gewöhnlich in zwei grössere Gruppen eingeteilt: in die Endometriosis interna und die Endometriosis externa.

Unter Endometriosis interna wird die im Uterusmuskel sowie die im Muskel der Tube auftretende Endometriosis verstanden, während mit Endometriosis externa anderswo, vor allem im Unterteil des Bauches lokalisierte Endometriosen gemeint sind.

Die Endometriosis externa-Herde liegen entweder ganz ausserhalb der Bauchhöhle oder auf der Serosaoberfläche der Bauchhöhle, besonders der Beckenorgane, von wo sie durch ihr infiltratives Wachstum mehr oder weniger tief in die darunterliegenden Gewebe eindringen und sich durch ihr Oberflächenwachstum über ein immer grösseres Gebiet ausdehnen. Turunen teilt demgemäss die Endometriosis externa in zwei Untergruppen: in die *Endometriosis externa extraperitonealis* und die *Endometriosis externa intraperitonealis*. Zu der ersteren Untergruppe gehören die selteneren, im Gebärmutterknopf, der Vagina und dem Perineum sowie in Laparotomienarben liegenden Endometriosisherde und zur letzteren die am häu-

figsten angetroffenen intraperitonealen Endometriosisherde. Die Endometriosisherde, die ihre Entwicklung von vornherein intraperitoneal begonnen haben, können infiltrativ aus der Bauchhöhle »heraus» wachsen, wobei sie in das Rectum, die Vagina, die Harnblase und die Leistengegend vorgebuchtete Endometriosisherde bilden, von denen Turunen den Ausdruck *Endometriosis extraperitonealis secundaria* anwendet.

Obwohl endometriumähnliches Gewebe schon früher auch ausserhalb des Uterus festgestellt worden war, haben die Untersuchungen über die Endometriosis erst seit den zwei letzten Jahrzehnten einen grösseren Umfang angenommen, und dabei ist nachgewiesen worden, dass die Genese der Endometriosis externa von dem Endometrium des Uterus herzuleiten ist. Auch klinisch hat sich der Krankheit grössere Aufmerksamkeit zugewandt, und in den letzten Jahren ist ihr der ihr gebührende Platz in der Gynäkologie zugeteilt worden.

Als erster hat Babes (1882) Drüsenbildungen im Uterusmyom beschrieben. Er betrachtete sie als von den Müllerschen Gängen ausgehende fetale Epithelausschaltungen. Es stimmten ihm u. a. Diesterweg und Hauser bei, während Schröder und Schottländer sie als postembryonale Abschnürungen der Uterusdrüsen auffassten. Breas führte sie auf Reste des Gartnerschen Ganges zurück.

1896 veröffentlichte v. Recklinghausen eine umfangreiche Untersuchung, in der er gegen die vorerwähnten Ansichten auftrat und auseinandersetzte, dass die Drüseneinschlüsse in den meisten Uterusadenomyosen und allen Adenomyosen des Tubenwinkels von der Urniere herrühren. Den Hauptbeweis für seine Annahme erblickte v. Recklinghausen darin, dass zwischen diesen beiden weitgehende Übereinstimmungen existieren. »Anordnung und Struktur der Drüsenschläuche der Adenomyome mit dem Bauverhältnisse der drüsigen Gestalten des Wolffschen Körpers.»

Die Theorie v. Recklinghausen's weckte anfangs Interesse, und mehrere Autoren, wie Aschoff, Bluhm, Engelhardt, Pick und Pfannenstiel, traten seinem Standpunkt bei.

Indessen fand die Urnierenhypothese alsbald auch Gegner, zumal sich das Hauptargument der Theorie, das sich auf die charakteristische Struktur gründete, als nicht stichhaltig erwies. Ähnliche Strukturbilder wurden in Fällen festgestellt, in denen sie sicher von der Schleimhaut stammten, und es konnte auch bei Adenomyosen mit verschiedener Lokalisation gezeigt werden, dass die heterotopen Drüsen in unmittelbarem Zusammenhang mit der Schleimhaut oder dem Seroepithel des Uterus oder der Tube standen.

Erstmals erhob gegen die Theorie v. Recklinghausen's 1897 Kossmann und nach ihm u. a. v. Franqué, Kehrer, Lubarsch, R. Meyer und Opitz Einspruch. Namentlich R. Meyer wies in seinen umfassenden histologischen und embryologischen Untersuchungen nach, dass die morphologischen Zeichen der Drüsenschläuche in keiner Hinsicht Belege dafür sind, dass sie von Resten der Urniere abstammten.

Anfangs wurde die dysontogene Bildung in gleicher Weise als ein der Endometriosis interna und externa gemeinsamer Bildungsmodus betrachtet. Heute aber herrscht die Ansicht, dass diese beiden Endometriosisformen eine verschiedene Histogenese haben. In bezug auf die Endometriosis interna besteht Einstimmigkeit darüber, dass sie postfetal aus Schleimhaut des Uterus und der Tube entsteht. Über die Entstehung der Endometriosis externa dagegen ist bei weitem noch keine so vollständige Einmütigkeit erreicht. Es sind mehrere Theorien aufgestellt worden. Die meisten Anhänger haben die von Sampson vorgelegte Implantationstheorie und die sogenannte seroepitheliale Theorie, die besonders R. Meyer entwickelt hat, gefunden. Von weiteren Theorien seien erwähnt die lymphogene Theorie Halban's und die neueste Implantationstheorie von Philipp und Huber, die sich von der Sampsonschen Theorie darin unterscheidet, dass die Implantate nicht von der menstruierenden Uterusschleimhaut, sondern hauptsächlich von der Tubenendometriosis ausgehen.

Die 1921 von Sampson aufgestellte Implantationstheorie gründet sich auf die Tatsache, dass mit dem Menstruationsblut menstruell abgelöste Uterusschleimhautsequester durch die Tuben retrograd in die Bauchhöhle geraten können. Er zog seine Schlüsse hinsichtlich der Implantationstheorie aus der grossen Häufigkeit, mit der bei Laparotomien Menstruationsblut und Endometriumfragmente in der Peritonealhöhle anzutreffen sind. Stearus hat u. a. nach den Menses 100 g. Blut in der Fossa Douglasi gefunden. Einem solchen retrograden Vorkommen von Menstruationsblut begegnet man besonders dann, wenn der Monatsfluss auf dem natürlichen Wege aus irgendeiner Ursache behindert oder erschwert ist. Eine vollständige Hemmung kann u. a. bei kongenitalen Vaginaatresien eintreten. Fälle, in denen im Zusammenhang mit kongenitalen Vaginaatresien tatsächlich Endometriosis externa auftrat, sind von mehreren Forschern (u. a. Jacobi, Rauramo, Schultze und Wichmann) veröffentlicht worden. Der Abfluss des Menstruationsblutes auf dem natürlichen Wege kann durch mancherlei Umstände erschwert werden. Es ist das der Fall bei später entstandenen Narbenstrikturen oder bei Verengungen infolge von Zervizitiden oder bei Lageanomalien des Uterus, wie steile Retroversioflexion oder Anteversioflexion den Abfluss des Menstruationsblutes erschweren. Ebenso können Geschwülste, wie submuköse Myome und Polypen, den Zervikalkanal verengen, ja gänzlich verschliessen. Nach Sampson gelangen die so durch die Tuben in die Bauchhöhle geratenen Uterusschleimhautstücke vor allem auf den Boden der Fossa Douglasi und auf die Oberfläche der Ovarien, wo sie sich implantieren, an dem darunterliegenden Gewebe anwachsen und in den Eierstöcken schliesslich sogenannte Teerzysten bilden. Nach dem Platzen dieser Teerzysten findet wieder eine Aussaat von Endometriosisgewebe in die Bauchhöhle statt.

Die Gegner dieser genial ersonnenen Theorie Sampson's haben deren schwachen Punkt angegriffen, bei dem es sich darum handelt, ob die bei der Menstruation abgelöste Uterusschleimhaut, oder eigentlich nur die Stücke ihres funktionalen Teiles, noch lebendig, wachstumsfähig ist, wenn

sie in die Bauchhöhle gelangt. Was zunächst das normale Wachstum der durch Abrasion entnommenen Uterusschleimhaut anbelangt, ist es mehreren Forschern (Albrecht, Brakemann, Caffier, Cannata, Cozzi, Harbitz, Heim, Traut, Zaleski) gelungen, sie sowohl in Kulturzüchtungen als durch Transplantation in Gewebe des Versuchstiers intra- wie auch extraperitoneal zum Wachsen zu bringen. Fuchs hat im Zusammenhang mit Uterusamputationen Uterusschleimhaut in die Cervix eingepflanzt und eine Fortsetzung der Menstruation erreichen können.

Die Kulturzüchtungen bei der Menstruation abgelöster Uterusschleimhautstücke haben dagegen im allgemeinen nicht zu positiven Ergebnissen geführt. Gewisse Forscher, wie Cron und Gey, haben jedoch bei Kulturzüchtungen ein Wachstum bei der Menstruation abgelöster, ohne Curettage entnommener Uterusschleimhautstücke erzielt. Ebenso hat Geist konstatiert, dass solches Endometrium lebensfähig ist. Manche Autoren sind indessen nicht zu derartigen Resultaten gekommen. Caffier vermochte solche menstruell abgelösten Uterusschleimhautstücke nicht zum Wachsen zu bringen. Er hält es aber für wahrscheinlich, dass es gelingt, falls man Material am Anfang der Menstruation nimmt, da die Schleimhaut der prägraviden Phase, übereinstimmend mit der Decidua der früheren Schwangerschaftsmonate, eine konstante Wachstumstendenz zeigt. Caffier sagt: »Die Auswertung der Züchtungsergebnisse im Hinblick auf die Sampsonische Theorie ist auszusetzen, bis die Epithelzellen als Ursprung des Wachstums sichergestellt sind.» Harbitz hat Versuche in verschiedenen Phasen des Endometriums, in der Proliferationsphase, der prägraviden Phase, bei verschiedenen Stadien der Schwangerschaft und im Puerperium, angestellt, aber er hat zum mindesten bei Autotransplantation nicht beobachtet, dass diese verschiedenen Phasen von ausschlaggebender Bedeutung für das Ergebnis der Transplantation wären. Heim hat ebenfalls kein Wachstum bei der Menstruation abgelöster Endometriumstücke zustandebringen können. Er räumt allerdings ein, dass die Verhältnisse bei den Züchtungen nicht dieselben wie in der Natur sind, aber sogar grössere menstruelle Sequester befinden sich schon in vitro in einem so stark fortschreitenden Gewebszerfall, dass sie nicht mehr fähig sind zu wachsen. Man darf also mit vollem Recht von der Auffassung absehen, dass ein solches abgelöstes und zerfallenes Gewebe, das der Organismus als für seine Zwecke untauglich abgestossen hat, an einer anderen Stelle wieder zu leben anfinge (Heim). Nach seiner Ansicht ist solches Zerfallsstoffe enthaltendes Blut ein »Reizmoment», das bei bestimmten Reaktionszuständen die mesenchymale Zellgruppe zur Bildung von heterotopem Endometrium stimuliert. Halban, R. Meyer und Seitz glauben auch nicht, dass ein derartiges bei der Menstruation abgelöstes Endometrium von neuem wüchse.

In Übereinstimmung mit dem Verhalten, dass die normale Uterusschleimhaut wächst, wenn sie auf Peritoneum geraten ist, sind die Forscher (u. a. Mátyás, Petri) denn auch darüber einig gewesen, dass mechanisch, wie durch Pertubation, Curettage, Salpingographie usw. abgelöste Uterusschleimhautstücke sich implantieren und zu wachsen beginnen können.

Voraussetzung allen heterotopen Wachstums von Endometrium ist jedoch, dass die Funktion der Ovarialhormone erhalten ist.

Schon vor der Sampsonschen Implantationstheorie hatte die sogenannte seroepitheliale Theorie Beifall gefunden, welche immer noch Anhänger hat. Der erste Vertreter dieser Theorie war Ivanoff, der sie 1896 vorlegte. Später sind zahlreiche Autoren für sie eingetreten (so u. a. Heim, Fisch, Lauche, Pick und Seitz), aber besonders ist der in ihr liegende Gedanke von R. Meyer weiterentwickelt worden. Die seroepitheliale Theorie geht davon aus, dass die Epithelien der Serosa ebenso wie die der Uterusschleimhaut von demselben Zölomepithel abstammen. Unter bestimmten Verhältnissen, z. B. infolge einer Entzündung, würde die Serosa nach der Theorie imstande sein, sich metaplastisch oder protoplastisch in Uterusschleimhaut zu verwandeln, und könnte dadurch Endometriosisherde bilden. Mit der Zeit haben die Vertreter der Theorie an dieser Abänderungen vorgenommen, so dass der vollentwickelten Serosa nicht die Fähigkeit zukäme, sich umzuwandeln, sondern nur »gewissen, aus der Embryonalzeit herkömmlichen Cölomderivaten in der Peritonealhöhle» oder »gewissen besonders vorbegabten indifferenten Zellen der Serosa». Lauche hat erklärt, die Nabelendometriosis entstehe so, dass dabei Serosa als Rest eines physiologischen Nabelbruches vorliege. R. Meyer sagt denn auch: »Der Nabel ist die Hochburg der Serosaepithelialtheorie, sie darf nicht kapitulieren, ehe jene der Gegner eingenommen ist.» Mit Hilfe der Theorie konnten jedoch nicht alle extraperitonealen Endometriosen erklärt werden, auch hat nicht histologisch nachgewiesen werden können, dass sich das Serosaepithel in Uterusschleimhaut umwandelte. Lauche hat allerdings konstatieren können, dass sich das Serosaepithel infolge einer Entzündung so verändert, dass sich einfache Drüsenschläuche, Vertiefungen mit auskleidendem Zylinderepithel bilden; dass aber endometrioide Formationen zustände kämen, in denen Uterusdrüsen und Stromagewebe zu finden wären, hat nicht unter Beweis gestellt werden können.

Heim hat ferner die sogenannte erweiterte Serosaepithelialtheorie aufgestellt, nach der die Endometriosis »an Ort und Stelle» aus mesenchymalem Gewebe hervorgeht und mit deren Hilfe er auch solche Endometriosen wie die in der Vagina und im Perineum deutet, die sich aber auch gut mittels der Implantationstheorie erklären lassen. Heim äussert sich über die Sache folgendermassen: »Die serosaepitheliale Theorie wird erweitert durch die Annahme, dass besonders entwickelungsfähige Zellelemente aus dem Mesothel, dem Keimepithel und dem Endothel sowie mit ihnen in genetischem Zusammenhang und in formativer Abhängigkeit stehendes Mesenchym im Bereich des Kloakenabschnittes der früheren embryonalen Cölomhöhle bei einer bestimmten geschlechtsgebundenen hormonalen Konstitution eine unzeitgemässe Differenzierung in der Richtung der Produkte des Müllerschen Epithels erfahren können.»

Halban hat die Entstehung der Endometriosis externa auf eine lymphogene Metastase zurückgeführt, und daher hat er der Endometriosis den Namen *Hysteroadenomyosis metastatica* gegeben. Da sich die im Uterus

auftretende Endometriosis in den Uterusmuskel und in diesem längs der Lymphräume bis in die Submucosa ausbreitet, ist es möglich, dass diese Stücke des Endometriums in die Lymphgefässe gelangen, in denen sie in die Lymphdrüsen wandern. Um seine Theorie zu beweisen, hat HALBAN in den Lymphdrüsen Uterusdrüsenschläuche aufzufinden versucht und in denselben tatsächlich »charakteristische Uterusdrüsenschläuche» festgestellt. Auch WOLFF hat Endometriosis in Lymphdrüsen angetroffen. Man findet die Endometriosis ja fast ausschliesslich im regionären Lymphbereich des Uterus, aber auf dem Lymphwege können sich Endometriumstücke auch anderswohin verbreiten und können auch extraperitoneale Endometriosis hervorrufen. Die Nabelendometriosis z. B. entsteht nach HALBAN so, dass Endometriumstücke längs der Lymphgefässe in die Lymphdrüsen der Leistenbeuge und von da weiter längs der am Rande des M. rectus hinlaufenden Lymphgefässe in den Nabel wandern. Zum Beweis führt er u. a. an, dass im Nabel Metastasen des Corpus carcinoma sowie des Ovarialkarzinoms vorkommen. Auch die Entstehung der Narbenendometriosis erfolgt nach der Erklärung HALBAN's auf lymphogenem Wege. Der Theorie HALBAN's sind u. a. CONNSELLER, MANKIN und TAUSCH beigetreten.

DE SNOO steht der Pathogenese der Endometriosis externa gegenüber auf dem Standpunkt, dass sie aus örtlichen nichtdifferenzierten Zellen entsteht, die er »Genitoblasten» nennt. Diese Genitoblasten besitzen auch physiologische Bedeutung, sie können sich nämlich während der Schwangerschaft zu neuen Muskelzellen und während des Puerperiums zu neuer Schleimhaut umbilden. Infolge einer Hyperfunktion der Ovarien, die durch einen abnormen erotischen Reiz ausgelöst wird, können sich diese nichtdifferenzierten Zellen in manchen Fällen zu einer Endometriosis entwickeln.

Besonders grosse Aufmerksamkeit hat die 1939 von PHILIPP und HUBER mitgeteilte Auffassung über die Ätiologie der Endometriosis externa intraperitonealis auf sich gelenkt. Die beiden Forscher stimmen in der Hinsicht der Sampsonschen Theorie bei, dass die intraperitoneale Endometriosis externa durch Implantation entsteht. Als die Stelle, von der die Implantate ausgehen, betrachten sie jedoch nicht bei der Menstruation abgestossene Uterusschleimhaut, sondern eine Tubenendometriosis, die sie bei intraperitonealer Endometriosis externa in fast allen Fällen angetroffen haben und die in vier Fünfteln der Fälle den interstitiellen Teil der Tuben ganz verstopfen. Durch die Okklusion der Tuben wird also der Inhalt der Uterushöhle gehindert, durch die Tuben in die Bauchhöhle zu wandern. Die endometriotischen Gewebsstücke lösen sich während der Menstruation von der Tubenendometriosis ab und setzen sich von ihr aus in Bewegung, oder, wie es PHILIPP und HUBER erklären, die Abstossung kann infolge der Kontraktionen der Tuben auch zu anderen Zeiten stattfinden, wo die abgelösten Gewebsstücke sicher lebensfähig sind. Das abdominale Ostium der Tuben haben sie, ebenso wie SAMPSON, in den Endometriosisfällen offen gefunden, so dass es kein Hindernis für den Eintritt der Gewebsstücke in die Bauchhöhle

gebildet hat. In den wenigen Fällen, in denen bei der Endometriosis externa intraperitonealis keine Tubenendometriosis vorlag, ist der interstitielle Teil der Tube im allgemeinen nicht so eng, dass nicht kleine Gewebsstücke durch ihn passieren könnten. In diesen würde die Endometriosis externa intraperitonealis denn auch so entstehen, dass die durch eine intrauterine Manipulation, wie Pertubation oder Curettage, abgelösten Endometriumstücke in die Bauchhöhle geraten sind.

Philipp und Huber haben so in ihren Untersuchungen die grosse Häufigkeit der Tubenendometriosis besonders im Zusammenhang mit der Endometriosis externa intraperitonealis und auch sonst nachgewiesen. Auf Grund davon haben sie ausser der Genese der Endometriosis externa intraperitonealis auch die bei der Endometriosis vorkommende Sterilität aufgeklärt.

Bisher sind also die Untersuchungen über die Tubenendometriosis wenig zahlreich gewesen. Im Schrifttum sind nur einzelne Fälle veröffentlicht, und die Bedeutung der Tubenendometriosis innerhalb der Pathologie der Tuben ist nicht sehr hoch eingeschätzt worden.

In den Wänden der Tube findet man zweierlei pathologisches Wachstum. Das Epithel der Tube kann in deren Muskel hineinwachsen oder es tritt dort Gewebe auf, dass der Uterusschleimhaut ähnelt. Hiernach sind zwei verschiedene Krankheiten auseinanderzuhalten: die *Salpingitis isthmica nodosa* und die *Endometriosis tubae interna.*

Die Salpingitis isthmica nodosa entsteht auf entzündlicher Grundlage in der Weise, dass die Schleimhaut der Tube in deren Muskel hineinwächst und grössere oder kleinere Gebiete von ihm anfüllt; auf dieses Schleimhautwachstum folgt immer eine Hypertrophie des Tubenmuskels, die der Krankheit ihre typische äussere Form gibt.

Bei der Endometriosis tubae ist ebenfalls ein Schleimhautwachstum in der Wand der Tube zu konstatieren, aber dieses Wachstum ist sowohl morphologisch als funktionell dem der Uterusschleimhaut ähnlich.

Früher wurden die beiden Krankheiten als identisch betrachtet, und als erste haben diese Krankheitszustände 1887 Chiari und ein Jahr danach Schauta beschrieben. Beide sehen die Ursache in einer Entzündung, am ehesten in einer Gonorrhöe. Zehn Jahre später machte v. Recklinghausen eine abweichende Meinung geltend, und zwar suchte er die formale und kausale Genese der Adenomyome des Uterus, des Uteruswinkels, und der Salpingitis isthmica nodosa in den Wolffschen Körpern. Die Theorie v. Recklinghausen's fand anfangs Unterstützung, aber bald wurde sie fallengelassen; man kam wieder zu dem Ergebnis, dass die Salpingitis isthmica nodosa eine entzündliche Genese habe, und zugleich wurden Salpingitis isthmica nodosa und Adenomyosis tubae als verschiedene Krankheiten getrennt. Insbesondere haben diese Frankl, Kitai, Neumann und R. Meyer untersucht und aufgeklärt. Indessen haben nicht alle der entzündlichen Ätiologie zugestimmt, sondern manche führen die Salpingitis isthmica nodosa auf kongenitale Anomalien in der Tube zurück (Lahm, Schridde, Schönholz). Lahm verbindet noch die Salpingitis isthmica nodosa und die

Adenomyosis zu ein und denselben Krankheitsbild. Die zuletzt genannten Autoren gründen ihre gegen die entzündliche Genese gerichtete Ansicht vor allem darauf, dass nicht in allen Fällen eine Entzündung festzustellen ist, dass Narbengewebe fehlen und dass die Harmonie der Struktur sowie das Vorhandensein von zytogenem Gewebe in denselben gegen eine Entzündung spricht. Besonders hat jedoch R. Meyer in seinen Untersuchungen gezeigt, dass die Grenzüberschreitung des Tubenepithels in den Muskel der Tube immer von einer Entzündung herrührt. Am nächsten kommen Gonorrhöe und Tuberkulose in Betracht, aber auch andere Entzündungen. Der Hergang ist dabei der, dass das Epithel der Tube in die in das Lumen der Tube durchgebrochenen paratubaren Abszesse hineinwächst und sie umkleidet oder dass das Tubenepithel in das entzündlich infiltrierte Gewebe wächst. Als eine Ausnahme betrachtet R. Meyer jedoch den uterinen und den isthmischen Teil der Tube, in denen heterotopes Schleimhautwachstum auch ohne vorhergehende Entzündung stattfinden kann, und zwar tritt es dann immer gleichzeitig mit einer Adenomyosis im Uterus auf.

Von dieser auf Grundlage der entzündlichen Genese entstehenden Salpingitis isthmica nodosa, bei der also das Epithel der Tube in deren Muskel hineinwächst, ist scharf die Endometriosis tubae zu unterscheiden, bei der die Uterusschleimhaut in die Tube wächst, und zwar ist dieses heterotope Schleimhautwachstum sowohl morphologisch als funktionell dem der Uterusschleimhaut ähnlich. Mehrere Autoren, wie Frankl, Kitai, Neumann und R. Meyer, rechnen zu der Tubenendometriosis auch die Fälle, in denen eine Endometrosis uteri interna im Uteruswinkel in den Muskel der Tube wächst und die Schleimhaut der Tube mithin normal erhalten ist. R. Meyer gebraucht hiervon den Namen sekundäre Tubenadenomyosis. Philipp und Huber zählen die vorerwähnten Fälle jedoch nicht zu der Tubenendometriosis, sondern beschränken die eigentliche Tubenendometriosis auf Fälle, in denen »die Tube an Stelle ihrer normalen Schleimhaut mit Uterusschleimhaut ausgekleidet ist». Diese Uterusschleimhaut kann allerdings ihrerseits infiltrierend in den umgebenden Muskel hineinwachsen. Ebenso ist die Tubenendometriosis von den Fällen getrennt zu halten, in denen sich im Lumen der Tube Uterusschleimhautstücke frei finden.

FRAGESTELLUNG.

Im obigen habe ich einen kurzen Überblick über die Endometriosis gegeben. Im Mittelpunkt hat dabei die Frage von der Genese der Endometriosis externa gestanden, weshalb ich auf die diesbezüglichen verschiedenen Theorien näher eingegangen bin. Die von Sampson aufgestellte Implantationstheorie mit den retrograd wandernden Uterusschleimhautstücken war schon im Begriff, klassisch zu werden, als vor ein paar Jahren Philipp und Huber die Sampsonsche Theorie in der Weise modifiziert vorlegten, dass die Implantate von einer Tubenendometriosis ausgehen und es sich nicht um bei der Menstruation abgelöste Uterusschleimhaut handelt.

Es waren denn auch vor allem die Untersuchungen von Philipp und Huber, die den Anstoss zur vorliegenden Arbeit gegeben haben. Auf Anregung von Professor Dr. med. Aarno Turunen begann ich an dem Endometriosis externa-Material der Frauenklinik in Helsinki sowie an den bei den Operationen entnommenen Präparaten die intramuralen Teile der Tuben zu studieren. Anfangs beabsichtigte ich zu untersuchen, in wie vielen Fällen dieses Materials der intramurale Teil der Tuben von einer Endometriosis verstopft war, aber später habe ich auf Grund eines umfangreichen Materials festzustellen versucht, wie sich die Endometriosis in diesem Teil der Tube ausbildet. Desgleichen habe ich die Häufigkeit der Tubenendometriosis, die zyklischen Variationen, die endometriotischen Tubenpolypen sowie die Beziehung der Tubenendometriosis zu den anderen Endometriosisformen, besonders zu der Endometriosis interna uteri untersucht. Ferner habe ich auf Grund meiner Forschungen die Frage zu entscheiden versucht, ob die Tubenendometriosis den Ausgangspunkt der intraperitonealen Endometriosis bildet und inwieweit und wie oft die Tubenendometriosis die Tuben so verschliesst, dass sie als die Ursache der Sterilität zu betrachten ist. Weiter habe ich als Nebenbefund in der Vene des

Uterusmuskels endometriumähnliches Gewebe festgestellt. Den betreffenden Fall habe ich wegen seiner Seltenheit und weil er für eine hämatogene Ausbreitung der Endometriose spricht in die vorliegende Arbeit aufgenommen, obwohl die Frage ganz streng genommen nicht zu dem Thema meiner Untersuchung gehört.

MATERIAL UND METHODIK.

Für meine Arbeit habe ich im ganzen 28 Fälle von Endometriosis externa intraperitonealis verwertet. Einen Teil von diesen haben die in der Frauenklinik in Helsinki aufbewahrten Präparate geliefert, an denen bei der Operation mindestens das Corpus uteri und entweder die einen oder beide Adnexe weggenommen worden sind. Die beiden intramuralen Teile der Tuben waren also an den Präparaten vorhanden. Einen Teil der Fälle habe ich unmittelbar bei den Operationen entnommen.

Jenachdem, wie weit die Endometrosis in der Bauchhöhle ausgebreitet ist, wird die Krankheit in verschiedene Grade eingeteilt (Turunen). In den Anfangsstadien der Endometriosis externa intraperitonealis findet man die Endometriosis in Gestalt kleinerer oder grösserer Formationen in der Bauchhöhle, besonders auf dem Boden der Fossa Douglasi sowie auf der Hinterfläche der Gebärmutter und der Ligg. lata (*Endometriosis serosae pelvis*). In weiter entwickelten Fällen ist die Vorderwand des Rectums an der Hinterfläche der Cervix (*Endometriosis retrocervicalis*) oder an der Hinterfläche des ganzen Uterus (*Endometriosis retrouterina*) fixiert. In diesen Fällen erscheinen weit ausgebreitete Endometriosisbildungen auf der Serosa des kleinen Beckens und in den Ovarien, die sich oft zu grossen Teerzysten umgewandelt haben. Mein eigenes Material umfasst grösstenteils weit fortgeschrittene Fälle, was auch natürlich ist, da man in leichten Fällen selten den Uterus und noch seltener die Adnexe radikal zu exstirpieren hat. *Endometriosen ersten Grades lagen 4 vor, solche zweiten Grades 8* und *solche dritten Grades 16.*

Es war meine Absicht, in allen Fällen die intramuralen Teile der beiden Tuben zu untersuchen, doch gelang es mir nicht, von jeder Tube beide intramuralen Teile zu erhalten, da beim Herausschnei-

den des Präparates aus dem Uterus der Schnitt zu nahe an die Tube gelegt worden war und sie durchtrennt hatte. In einigen Fällen war es auch gar nicht leicht, den intramuralen Teil der Tube zu erhalten, dies besonders, wenn der Uterus grosse Myome enthielt.

Die Präparate schnitt ich summarisch am Uteruswinkel ab und bekam auf diese Weise durchschnittlich etwa 2 × 3 cm grosse Stücke. Die Zerlegung so grosser Stücke in Serienschnitte wie auch ihre Fixierung auf den Objektgläsern hätte jedoch nur langsam ausgeführt werden können und hätte viel mehr Objektgläser erfordert, als mir zur Verfügung standen. Darum verkleinerte ich die Stücke im Zusammenhang mit den Serienschnitten. Der Querschnitt des intramuralen Teiles der Tube ist gewöhnlich schon makroskopisch zu sehen, so dass ich das Präparat auf jeder Seite soviel wie möglich verkleinern konnte. Der intramurale Teil der Tube verläuft jedoch nicht gerade, weshalb die Verkleinerung des ganzen Materials auf einmal zum Durchschneiden der Tube hätte führen können. Aus diesem Grunde verkleinerte ich das Präparat nur in kleinen Etappen, und zwar um je etwa 2 mm, wobei ich die Tube andauernd verfolgen konnte, so dass sie immer in dem Präparat sichtbar blieb. Bei diesem Verfahren ergaben sich mir als Grösse der Präparate nur ca. 0.5 × 0.5 cm, und daraus hergestellte Schnitte fanden gewöhnlich 15 Stück auf ein und demselben Objektglas Platz.

Die Anfertigung der Präparate erfolgte auf übliche Weise: statt Äthylalkohol benutzte ich jedoch Butylalkohol. Die Behandlung mit Butylalkohol hat den Vorteil, dass die Präparate, besonders Blut, nicht zu hart werden und die Serienschnitte infolgedessen besser ausfallen. Statt Paraffin verwendete ich Parovax. Die Serienschnitte führte ich mit einem besonderen Serienschnittapparat aus. Die Präparate färbte ich beinahe ausschliesslich nach VAN GIESON.

Die Dicke der Präparate beträgt durchschnittlich 10 μ, und ich habe von meinem gesamten Material im ganzen 29,000 Serienschnittpräparate erhalten. Sämtliche Präparate habe ich genau mikroskopiert und über dieselben Aufzeichnungen auf Karten gemacht, so dass ich die Tubenendometriosis in jedem Fall verfolgen konnte.

Ich habe nicht die ganze Kasuistik in meine Arbeit aufgenommen, sondern nur einige ausgewählte Fälle im Zusammenhang

mit dem Text angeführt. Die vollständige Kasuistik wie auch das ganze umfangreiche mikroskopische Material werden in der Frauenklinik in Helsinki aufbewahrt und sind dort bei Bedarf erhältlich.

1. Die Frequenz der Tubenendometriosis.

Zum ersten Male wurde die Tubenendometriosis 1896 von Webster beschrieben. Danach sind Fälle dieser Krankheit von Cordua, Crossen, Everett, Frankl, Heim, Huber, Lahm, Mestitz, R. Meyer, Neumann, de Palo, Philipp, Rintelen, Sampson, Schindler, Schönholz, Schridde, Schultze, Schwarz, Seitz, Szamek, Turunen, Weiss und Zweifel veröffentlicht worden. Die meisten früheren Mitteilungen umfassen nur einen oder einige wenige Fälle. So hat Nürnberger 1932 in Stoeckels Handbuch für Gynäkologie 29 in der Weltliteratur veröffentlichte Fälle zusammengestellt. Die Krankheit wurde als so selten betrachtet, dass R. Meyer u. a. äussert: »So interessant und auch von praktischer Bedeutung der Befund von Endometrium in der Tube ist, es liegt bei seiner Seltenheit kein Grund vor, seinen Wert für die Pathologie der Tubenerkrankungen zu überschätzen.» Erst später haben Philipp und Huber in ihren Untersuchungen gezeigt, dass das Vorkommen von Endometrium in der Tube eine sehr häufige Erscheinung nicht nur bei Endometriosis externa intraperitonealis ist, sondern auch bei Frauen, bei denen keine gynäkologische Krankheit nachzuweisen ist. Philipp und Huber haben die Tuben in 23 Fällen von Endometriosis externa intraperitonealis untersucht, in 14 von diesen beide Seiten. Sie konstatierten in 19, d. h. in 4/5 der Fälle, Endometriosis in der Tube. Später haben sie noch grosse Mengen von Tuben in allerlei gynäkologischen Operationsfällen geprüft und festgestellt, dass Endometriosis in den Tuben in 44.9 % vorkommt. In Fällen, in denen Myome im Uterus vorliegen, tritt Tubenendometriosis sogar noch häufiger, in 54.7 %, auf, während sich die Tubenendometriosis in Fällen ohne Myome auf 40.5 % beläuft. Huber hat in solitären Myomfällen Endometriosis in den Tuben im allgemeinen weniger oft, nämlich in nur 33.3 %, gefunden, aber in multiplen Myomfällen 69.6 %. Mit dem Alter nimmt die

Endometriosis in den Tuben zu, so dass sie bei unter 25jährigen in 14%, dagegen bei über 44jährigen in 45% anzutreffen ist.

In den von mir untersuchten Fällen von Endometriosis externa intraperitonealis habe ich in 26 von 28 Fällen (in 92.8 %) Endometriosis im intramuralen Teil der Tube konstatiert. In 15 Fällen konnte ich Serienschnitte von beiden Tuben in ihrem ganzen intramuralen Teil herstellen, in 11 Fällen nur auf der einen Seite. Das histologische Bild ist in beiden Tuben regelmässig von so gleicher Art, dass ich mit Sicherheit schliessen kann, dass in den 11 Fällen, in denen es mir nur gelungen ist, die eine Seite zu erfassen, auch auf der fehlenden Seite Endometriosis in der Tube bestanden hat. In zwei Fällen lag keine Endometriosis vor (beide Seiten untersucht).

Als Tubenendometriosis habe ich die Fälle gerechnet, in denen Endometrium tief im intramuralen Teil der Tube anzutreffen war. Die beiden Muskelschichten der Tube lassen sich noch deutlich vom Uterusmuskel unterscheiden. In zwei Fällen ist die Endometriosis bis in den Isthmusteil der Tube fortgeschritten.

Da die Endometriosis externa intraperitonealis eine verhältnismässig häufige Krankheit ist und da ich im Zusammenhang mit ihr fast in allen Fällen (in 92.8 %) Endometriosis in der Tube vorgefunden habe, muss die Tubenendometriosis wenigstens im intramuralen Teil der Tube bedeutend häufiger sein, als früher angenommen worden ist.

2. Die Entstehung der Tubenendometriosis.

Webster war seinerzeit der Ansicht, die Entstehung der Tubenendometriosis beruhe auf einer Entwicklungsstörung, einer Rückkehr der Tubenschleimhaut zu einer früheren Phase, wobei es sich also um einen Atavismus handelt. Schridde, Schönholz und Schindler erblickten in der Ausbildung der Tubenendometriosis eine ontogene Entwicklungsstörung, als deren stärkster Beweis das Vorhandensein von zytogenem Gewebe zu gelten hat. Die Zeit, zu der diese Anomalie aufzutreten beginnt, ist der achte Fetalmonat, weil dann »die gegen die Lichtung gerichteten Ausfaltungen der Schleimhaut gegen die Muscularis gerichteten Einfaltungen gegenübertreten». Ferner befürwortet Lahm eine Entwicklungsstörung, und zwar wäre das Vorkommen endometriumähnlicher

Schleimhaut in der Tube seiner Ansicht nach so aufzufassen, dass sie unvollständig differenzierte Tubenschleimhaut ist. Diese »nicht fibrös» fortentwickelte, sondern zytogen bleibende Schleimhaut reagiert auf die Ovarialhormone auf dieselbe Weise wie die Uterusschleimhaut. Den weitesten Anklang dürfte jedoch die Theorie R. Meyer's über die Entstehung der Endometriosis in der Tube gefunden haben (u. a. Frankl, Kitai, Mestitz und Neumann). Nach R. Meyer ist in der Tubenschleimhaut eine besondere Anlage vorhanden und »bildet sich» das Epithel der Tube auf die Weise zu Uterusschleimhaut, dass in demselben eine »ortsungewöhnliche Differenzierung» stattfindet. Er wendet für diese den Ausdruck »Heteroplasie» an. Nach seiner Ansicht ist diese in der Tube auch nichts Ungewöhnliches, weil die Tubenschleimhaut ebenso wie die Uterusschleimhaut aus demselben Epithel des Müllerschen Ganges stammen. »Wenn dieses Müllersche Epithel oben Tubenschleimhaut, dann Corpusschleimhaut, weiter Cervixschleimhaut, schliesslich Scheidenepithel zuwege bringt, so wird man sich bei einer so verwickelten Differenzierung nicht über einzelne örtliche Abwegigkeit wundern. Es würde geradezu etwas fehlen, wenn nicht auch Endometrium in der Tube gebildet würde.» Auch anderswo stösst man auf eine derartige »Heteroplasie»: Plattenepithelinseln in der Corpusschleimhaut, Schleimhautinseln des Magens im Oesophagus, Darmdrüsen im Magen usw. R. Meyer unterscheidet die angeborene Anlage von der angeborenen Anomalie. Die angeborene Anomalie ist immer festzustellen. Die angeborene Anlage zur Heteroplasie bedeutet dagegen nur eine in der Zelle schlummernde multipotente biologische Fähigkeit, die erst dann in Erscheinung tritt, wenn ein »reizauslösender Faktor» hinzukommt. Es bedarf der Ovarialfunktion zur Entstehung einer solchen endometriumähnlichen Schleimhaut, aber es ist nicht sicher, ob dazu noch andere Faktoren erforderlich sind, wie z. B. eine Entzündung. Neumann betrachtet als einen derartigen Faktor auch die Blutüberfüllung der Genitalien und die Retroversioflexio uteri, oder ein solcher »reizauslösender Faktor» ist im Sexualleben zu finden (Kehrer).

Die Anhänger der Sampsonschen Theorie sind der Ansicht gewesen, die Tubenendometriosis entstehe so, dass Uterusschleimhautstücke retrograd mit dem Mensesblut in die Tube geraten, wo sie sich implantieren, oder dass Endometriosisstücke sich nach dem

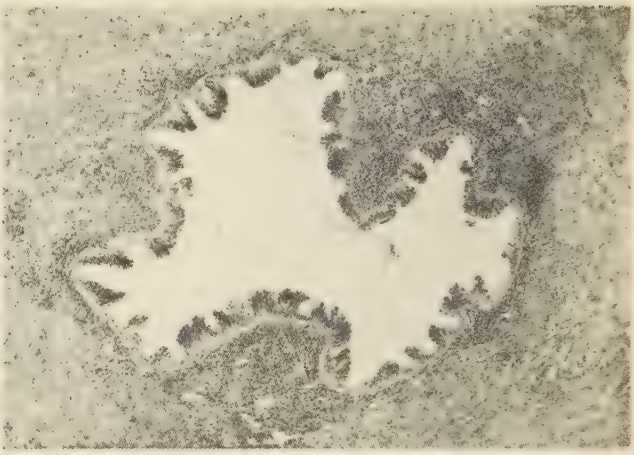

Abbildung 1. Querschnitt des intramuralen Teiles der normalen Tube. Schleimhautfalten sind wenig vorhanden, oft fehlen sie gänzlich. Vergr. ca. 90.

Platzen von Ovarialhämatomen ablösen und in die Tube wandern, wo sie sich weiter implantieren und zu wachsen beginnen (Novak). Schleimhautstücke können sich aus dem Uterus auch durch Abrasion, Pertubation oder eine andere mechanische Ursache, ja infolge der bimanuellen Untersuchung ablösen und in die Tube gelangen (Baer, Cordua, Lahm, Neumann). Halban hält es für möglich, dass die Tubenendometriosis längs der Lymphwege entsteht.

Früher haben die Forscher im allgemeinen nicht den Standpunkt vertreten, dass die Uterusschleimhaut unmittelbar per continuitatem in die Tube hineinwachsen könne. R. Meyer hält es z. B. nicht für notwendig, dass die Uterusschleimhaut sekundär in die Tube wächst. Er gebraucht denn auch ausdrücklich das Wort »gebildet» von dem Entstehen von Endometrium in der Tube, »um dem Vorteil die Spitze abzubrechen, als ob ein sekundäres Hineinwachsen vom Uterus dazu notwendig wäre». Philipp und Huber, die 20,000 Serienschnittpräparate hergestellt haben, haben dagegen gezeigt, dass die Tubenendometriosis wirklich so entsteht, dass sich die Uterusschleimhaut kontinuierlich in das Lumen der Tube fortsetzt. Die Entstehung der Tubenendometriosis ist fast die gleiche wie die der Endometriosis interna uteri. Sie unterscheidet sich von der letzteren nur darin, dass die Grenzüberschreitung der

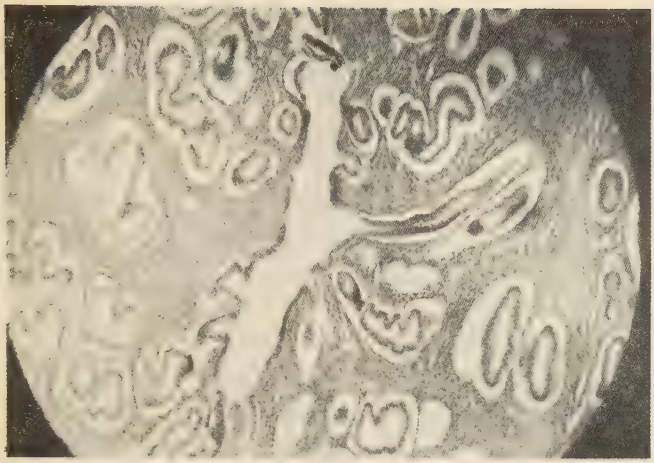

Abbildung 2. Die Uterushöhle ist als schmale Spalte mitten im Endometrium zu sehen. Vergr. ca. 90.

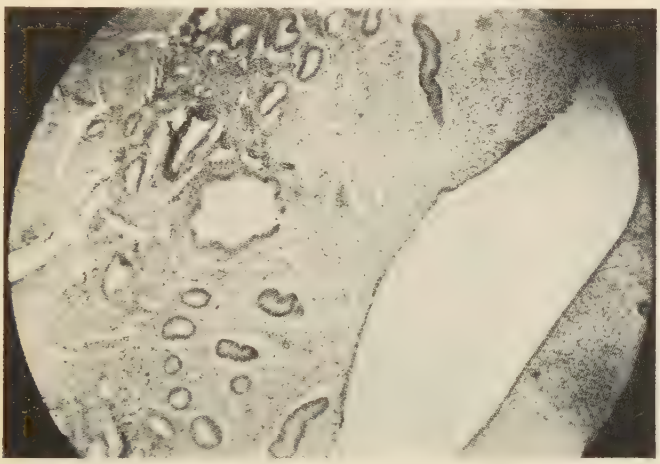

Abbildung 3. Die Uterushöhle und das Tubenlumen laufen nebeneinander her, sie sind durch eine schmale Brücke voreinander getrennt (links das Lumen der Tube). Vergr. ca. 90.

Schleimhaut bei der ersteren im Basalteil zwischen dem Endometrium und dem Myometrium stattfindet, während es sich bei der Tubenendometriosis um eine »Oberflächengrenzüberschreitung« handelt, bei der sich die Grenze zwischen der Uterus- und der

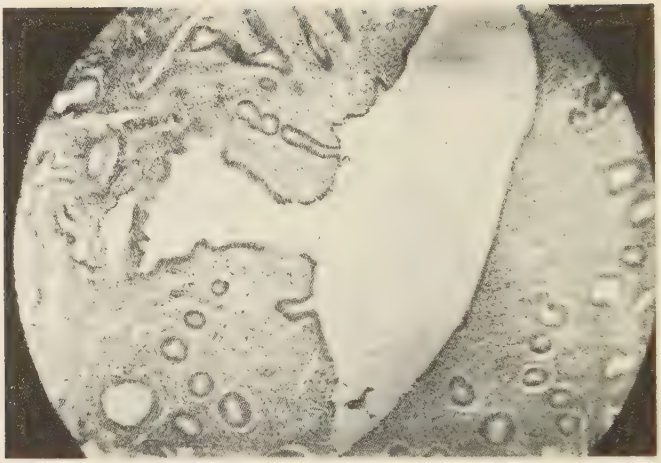

Abbildung 4. Lateralwärts von dem vorhergehenden Bild haben sich die beiden Höhlen seitlings vereinigt. Von hier weiter lateralwärts verkleinert sich die Uterushöhle allmählich, und das Tubenlumen setzt sich weiter fort. Vergr. ca. 90.

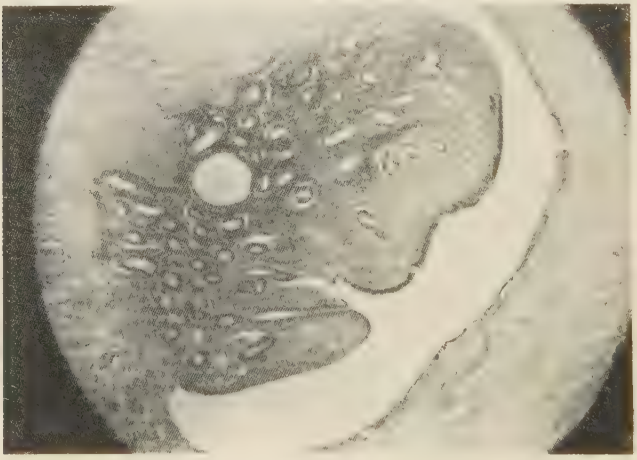

Abbildung 5. Das Endometrium ist in die Wand der Tube hineingewachsen und bildet eine grosse, in das Tubenlumen vorgebuchtete Falte, die dasselbe zu einer halbmondförmigen Öffnung zusammendrückt. Vergr. ca. 90.

Tubenschleimhaut lateralwärts verschiebt. Nach den beiden Forschern wächst also das Endometrium in die Tube hinein, und die Tube ist »an ihrer normalen Schleimhaut mit Uterusschleimhaut

Abbildung 6. Aus demselben Präparat wie Abbildung 5, mehr lateralwärts. Das Lumen der Tube ist als schmale halbmondförmige Spalte zu sehen. Das Epithel der Tube bleibt durchgängig erhalten, und das Endometrium liegt hinter ihm, das Lumen »von aussen» zusammendrückend. Vergr. ca. 90.

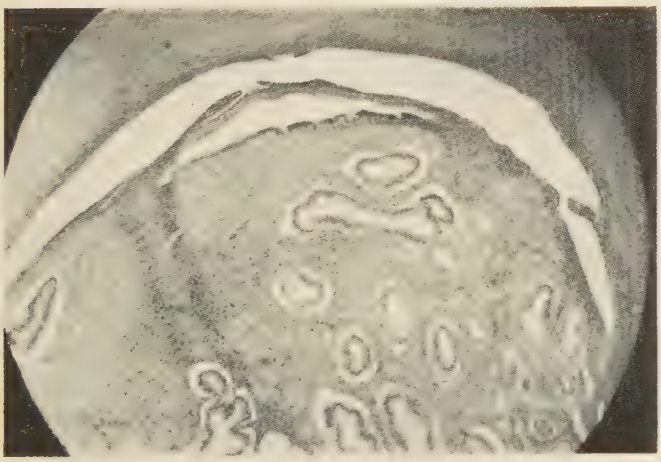

Abbildung 7. Aus demselben Präparat wie die Abbildungen 5 und 6. Das Tubenlumen ist nur noch als kleine Spalte am Rande des Endometriums sichtbar. Die grosse halbmondförmige Spalte ist artefiziell bei der Herstellung des Präparates entstanden. Vergr. ca. 90.

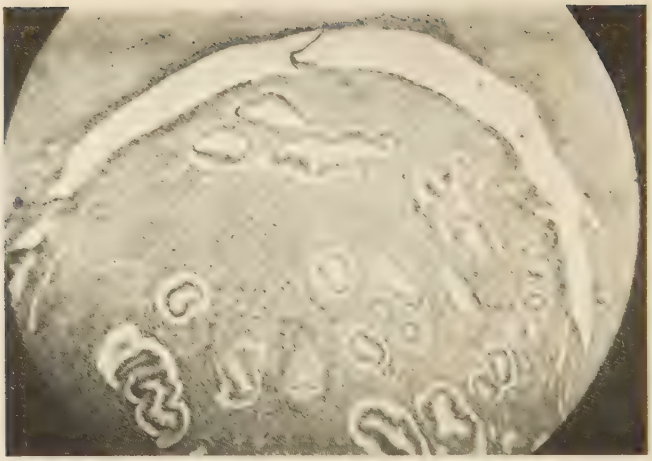

Abbildung 8. Aus demselben Präparat wie die Abbildungen 5, 6 und 7. Das Tubenlumen nicht mehr zu sehen. Die grosse halbmondförmige Öffnung ist artefiziell bei der Ablösung des Endometriums vom Muskel der Tube entstanden. Vergr. ca. 90.

ausgekleidet» (vgl. S. 14). Das Endometrium wächst gewöhnlich nur in den interstitiellen Teil der Tube, aber in manchen Fällen findet man es auch im Isthmusteil. Es verengt das Lumen der Tube und verstopft es oft gänzlich.

Normalerweise verschmälert sich die Uterushöhle nach dem Uteruswinkel zu und setzt sich weiter als Lumen der Tube fort. Das Uterusepithel wandelt sich in Tubenepithel um. Die Uterusschleimhaut flacht sich ab und erstreckt sich normalerweise bis in den Anfang des interstitiellen Teiles der Tube zu einer Stelle, wo die ringförmige Muskelschicht der Tube sichtbar zu werden beginnt. In geringem Masse kann man eine Verschiebung der Uterusschleimhaut in die Tube feststellen.

An meinen Serienschnitten vom intramuralen Teil der Tube in den Fällen von Endometriosis externa intraperitonealis habe ich verfolgen können, wie das Endometrium in die Tube hineinwächst und eine Tubenendometriosis bildet. Die Uterusschleimhaut setzt sich kontinuierlich in die Tube fort, wie auch Philipp und Huber konstatiert haben. Diese Autoren haben, wie mir scheint, dieses Wachstum so aufgefasst, dass die Uterusschleimhaut unmittelbar in das Lumen der Tube hineinwächst, so dass an die

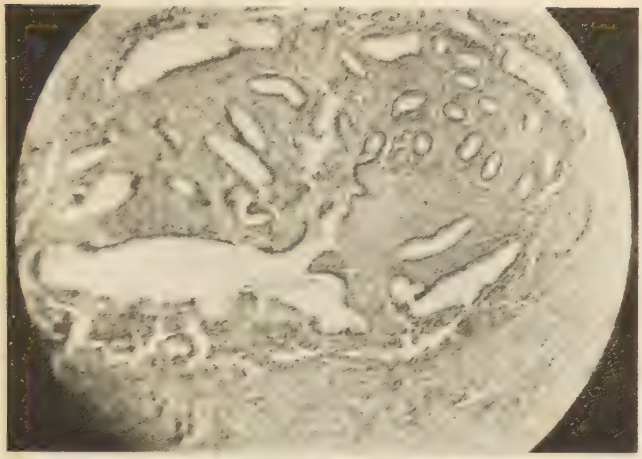

Abbildung 9. Das Endometrium drückt das Lumen der Tube zusammen. Epithel der Tube erhalten. In das Lumen der Tube öffnen sich Drüsenschläuche. Vergr. ca. 90.

Stelle der Tubenschleimhaut Uterusschleimhaut kommt; sie erklären ja, dass die Uterusschleimhaut die Tube »auskleidet». Bei meinen Untersuchungen habe ich jedoch zeigen können, dass die Uterusschleimhaut nicht direkt in das Lumen der Tube wächst, vielmehr wächst sie fortgesetzt ausserhalb des Epithels der Tube, zwischen ihm und der Muskelschicht, so dass das Tubenepithel durchgängig erhalten bleibt. Die so gewachsene Uterusschleimhaut drückt also das Lumen der Tube von aussen zusammen (Abb. 5, 6, 7, 10 und 11), ja verstopft es in mehreren Fällen vollständig (Abb. 8). In einigen wenigen Fällen wächst das Endometrium scheidenförmig ausserhalb des Tubenepithels derart, dass allerseits um das Lumen der Tube Endometrium anzutreffen ist (Abb. 12), hingegen meist so, dass es nur auf eine Seite wächst.

Die Entstehung der Tubenendometriosis lässt sich in jeder Hinsicht mit der der Endometriosis interna uteri vergleichen. Wie da Endometrium basal in den Uterusmuskel hineinwächst, so wächst bei der Tubenendometriosis Endometrium hinter das Tubenepithel. Nach der Auffassung PHILIPP's und HUBER's würde sich die Entstehung der Tubenendometriosis von der der Endometriosis interna uteri dadurch unterscheiden, dass bei der ersteren eine »*Oberflächen-*

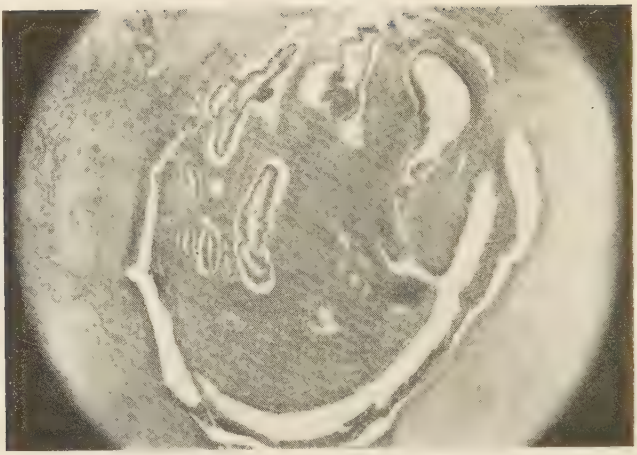

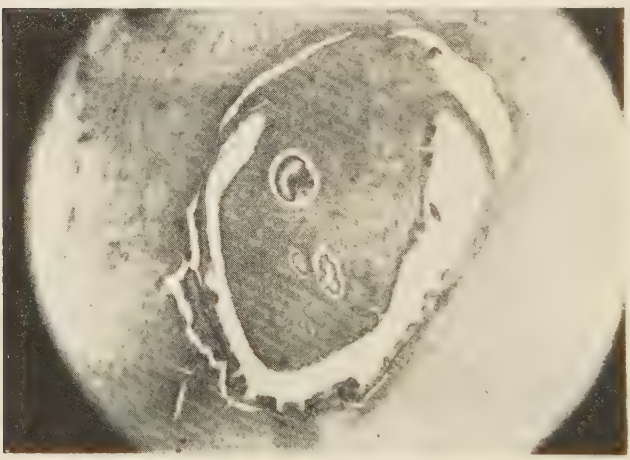

Abbildung 10 und 11. Beide Abbildungen von demselben Präparat, Abbildung 10 von dem medialen Teil. Die Endometriosis liegt unter dem Epithel der Tube, das die Endometriosisvorbuchtung bedeckende Epithel ist Tubenepithel. Vergr. ca. 90.

grenzüberschreitung» stattfindet, wobei sich die Grenze zwischen der Uterus- und der Tubenschleimhaut lateralwärts verlegt. Meiner Ansicht nach besteht jedoch auch dieser Unterschied zwischen der Entstehung dieser beiden Endometriosisformen nicht.

Im folgenden führe ich als Beispiele drei meiner Fälle an:

Fall 1. 47jährige Hausangestellte. In das Krankenhaus aufgenommen 21. 2. 1938. Erste Menses mit 16 J., regelmässig, Zyklus 28 T., Dauer 3 T., Reichlichkeit gewöhnlich. Keine Schmerzen. Letzte Menses am 4. 2. 38. Nicht verheiratet, keine Kinder und keine Aborte. Pat. hat 8 J. Schmerzen im Rücken gehabt, einen Monat waren sie heftiger und auch in der linken Hüfte zu spüren. Während ½ J. gelblicher, stinkender Fluss, zuweilen auch Blut.

St. pr.: Vagina ziemlich eng, glattwandig. Portio virginell, nach unten hinten gerichtet. Collum uteri stark retroponiert. Gewebe dahinter fest. Corpus uteri in Anteversioflexion, in Mittelstellung, maximal retroponiert, undeutlich tastbar, wahrscheinlich nicht besonders vergrössert. Rechts oben von ihm ein faustgrosser fluktuierender, an der Oberfläche glatter, nicht empfindlicher, beweglicher Tumor. Links vorn sofort hinter der Symphyse ein ähnlicher Tumor von der Grösse eines kleinen Hühnereies. SR 7/17 mm. Hb 82 %. *Diagn.: Cystadenoma pseudomucinosum ovar. dx. Endometriosis retrouterina et ovar. sin.* Operation am 25. 2.: *Amputatio uteri supravaginalis. S-O:ectomia bilat. Peritonisatio alta.* In der Bauchhöhle rechts ein verhältnismässig dickwandiges, über einen Kindskopf grosses Zystadenom. Links im Becken eine annähernd gänseeigrosse, dünnwandige, schwarzviolette Zyste. Diese ist offenbar ein Ovarium, denn die Tube läuft neben ihr hin. Die grosse Zyste ist weithin nach unten hinten fixiert. Bei ihrer Ablösung quillt hinter ihr schokoladenbraune Flüssigkeit hervor. Als die Tumoren losgemacht sind, findet sich zwischen ihnen der kleine Uterus, dessen Hinterfläche infolge der Endometriosis an der Vorderwand des Rectums haftet. Das Rectum wird weggeschoben, wobei sich mehrere kleine Endometriosishöhlen öffnen. Nachdem alles abgelöst ist, werden die Adnexe entfernt und der Uterus amputiert. Im mikroskopischen Präparat von der Hinterfläche des Collum uteri sind deutliche Endometriosisherde zu sehen.

In den histologischen Serienschnitten des intramuralen Teiles der rechten Tube wird konstatiert:

Die Serienschnitte konnten nicht so medial gemacht werden, dass die Uterushöhle im Uteruswinkel sichtbar wäre. Anfangs ist nur zu erkennen, wie das Endometriumgewebe den ganzen Uteruswinkel anfüllt. Man bemerkt darin zahlreiche kleine und einige lange Drüsenschläuche. Das Epithel der Drüsen ist hohes Zylinderepithel. Lateralwärts beginnt das Tubenlumen am Rande des Endometriumgewebes hervorzutreten. Dieses Gewebe liegt ganz ausserhalb des Epithels der Tube. Es setzt sich weiter tief in den intramuralen Teil der Tube fort und befindet sich auf der ganzen

Strecke ausserhalb des Tubenepithels und nur auf der einen Seite der Tube. In dem Masse, wie sich das Endometriumgewebe lateralwärts abflacht und vermindert, wird das Lumen der Tube weiter.

Die Tubenendometriosis hat also das Lumen des intramuralen Teiles der Tube im medialen Abschnitt zusammengedrückt. Von den in ihr vorhandenen Drüsenschläuchen erstrecken sich mehrere bis in das Tubenepithel und öffnen sich in das Lumen der Tube, und ihr Epithel setzt sich als Tubenepithel fort (Abb. 9). Im Stromagewebe findet sich etwas Blut. Ein wenig lateralwärts der Stelle, wo die Tubenendometriosis endigt, erscheint im Lumen der Tube frei ein Endometriumstück: zwei Drüsenschläuche mit etwas umgebendem Stromagewebe (Abb. 35), und ferner sind lateralwärts im Lumen der Tube wieder zwei von Stromagewebe umhüllte Drüsenschläuche zu bemerken. Der übrige intramurale Teil der Tube weist nichts mehr von der Norm Abweichendes auf.

Auf der linken Seite lässt sich der intramurale Teil der Tube nicht in seiner ganzen Ausdehnung verfolgen, weil der Schnitt im medialen Teil so nahe an der Tube hingegangen ist, dass dieser aus dem Gesichtskreits verschwindet. Der Teil, welcher zu sehen ist, zeigt eine Tubenendometriosis, die das Lumen der Tube zusammendrückt, aber dieses ist doch noch spaltförmig zu erkennen.

Im Uterusmuskel ist Endometriosis uteri interna festzustellen. An manchen Stellen findet man nämlich Drüsenschläuche, die von Stromagewebe umgeben sind. Diese Endometriosis uteri interna liegt in weitem Abstand von der Tube und steht an keiner Stelle mit der Tubenendometriosis in Verbindung.

Fall 2. 37jährige Arbeiterfrau. In das Krankenhaus aufgenommen 26. 7. 1940. Erste Menses mit 17 J., regelmässig, Zyklus 24 T., Dauer 3 T., reichlich, schmerzlos. Letzte Menses am 26. 7. Seit 15 J. verheiratet, keine Kinder und keine Aborte. Pat. hat oft Kopfschmerz und im Zusammenhang damit Erbrechen. Seit dem 20. Lebensjahr Herzklappenfehler. Die Menses waren immer regelmässig, und während derselben sind keine Schmerzen aufgetreten. Fluor albus während ½ Jahres. *St. pr.:* Vagina weit, nachgiebig, glattwandig. Portio virginell, nach unten hinten gerichtet. Corpus uteri von normaler Grösse und Konsistenz, an der Oberfläche glatt, in Anteversioflexion ziemlich frei beweglich und nicht empfindlich. Hinter dem Uterus rechts eine ganz geringe Unebenheit, die bei Palpation schmerzt. Rechts vom Uterus eine hühnereigrosse, ganz wenig bewegliche, einigermassen empfindliche Resistenz. Linke Adnexe gewöhnlich. SR 2/20 mm.

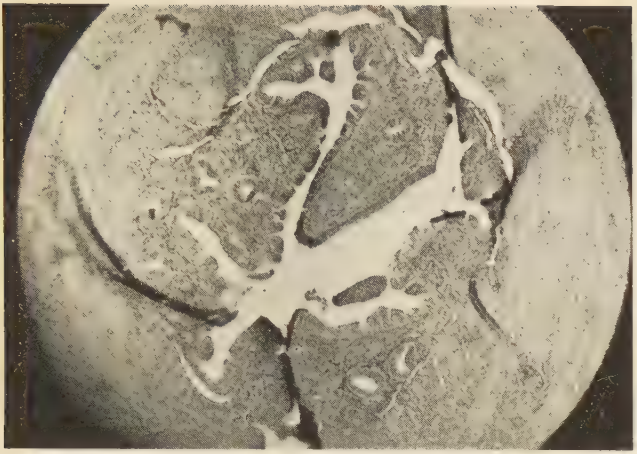

Abbildung 12. Das Lumen der Tube ist durchgehend von Endometriosis umgeben. Vergr. ca. 90.

Hb 84 %. *Diagn.: Endometriosis externa retrocervicalis et ovarii.* Operation am 8. 8.: *Amputatio uteri supravaginalis a. m. Kelly. S-Oectomia l. a.* Uterus von gewöhnlicher Grösse, auf seiner Vorderfläche kleine Höcker. Hinterfläche des Uterus uneben, am Rectum fixiert, aber sich doch leicht ablösend. Hinter dem Uterus bildet das rechte Ovarium eine hühnereigrosse, weiche Resistenz, die durch leicht ablösbare Adhärenzen an ihrer Umgebung fixiert ist. Bei der Ablösung zerreisst die Resistenz, und es ergiesst sich daraus schokoladenbraune Flüssigkeit. Die beiden Adnexe werden exstirpiert und der Uterus nach KELLY amputiert.

In den histologischen Serienschnitten des intramuralen Teiles der linken Tube wird festgestellt:

In den medialsten Präparaten ist die Uterushöhle als schmale Spalte zu sehen. Die Uterusschleimhaut ist dick und lässt deutlich zwei Teile erkennen, einen der Uterushöhle zugekehrten Teil mit zahlreichen kleinen Drüsenschläuchen und einen Basalteil, der viele lange Drüsenschläuche enthält. Nachdem die Uterushöhle nicht mehr zu sehen ist, füllt die Uterusschleimhaut den Uteruswinkel und den Anfangsteil der Tube vollständig aus. Die Drüsenschläuche sind symmetrisch sternförmig angeordnet (Abb. 15). Lateralwärts beginnt das Lumen der Tube am Rande des Endometriumgewebes hervorzutreten. Anfangs umgibt das Endometrium das Lumen der Tube auf allen Seiten, später aber nur auf einer Seite. Während

sich die Endometriosis verkleinert und abflacht, wird das Lumen der Tube grösser. Endometriosis ist bis in den Isthmusteil zu konstatieren; die darin auftretenden Drüsenschläuche öffnen sich in das Lumen der Tube, und das Epithel dieser Schläuche setzt sich als Tubenepithel fort. Das Epithel der Drüsenschläuche ist hohes Zylinderepithel.

Im Uterusmuskel findet sich eine Endometriosis uteri interna, die an keiner Stelle mit der Tubenendometriosis zusammenhängt. Auf der rechten Seite lag die Tube nicht zur Untersuchung vor.

Fall 3. 35jährige Schmiedsfrau. In das Krankenhaus aufgenommen 11. 9. 1940. Erste Menses mit 16 J., regelmässig, Zyklus 30 T., Dauer 3—4 T., reichlich, während der Menstruation Schmerzen. Letzte Menses am 22. 8. Seit 11 J. verheiratet, vor 6 J. ein Kind. Keine Aborte. Etwa 2 J. lang fühlte Pat. im Unterleib einen Knoten und hatte ein Druckgefühl im Bauche. Zu derselben Zeit bestanden während der Menstruation und mitunter auch während der Intervalle Schmerzen im Bauche. Reichlich ½ Jahr waren diese heftiger und traten sogar als schwere Schmerzattacken auf, wobei auch Unwohlsein vorkam. *St. pr.:* Vagina weit, nachgiebig, glatt. Portio mit glatter Oberfläche, lazeriert. Als unmittelbare Fortsetzung der Portio erscheint dicht hinter der Symphyse ein etwas höckeriges Gebilde von der Form und Grösse eines Corpus uteri. Hinter diesem schliesst sich eine feste, ziemlich glatte, mannsfaustgrosse Resistenz an. Das ganze Gebilde ist gut beweglich. Adnexe o. B. SR 20/45 mm. Hb 80 %. *Diagn.: Endometriosis ovar. amb. Haematoma ovar. amb. Polypus corporis uteri. Adhaesiones genito-intestinales.* Operation am 14. 9.: *Amputatio uteri supravaginalis. S-O:ectomia l. a. Peritonisatio alta.* In der freien Bauchhöhle etwas flüssiges Blut. Uterus deutlich vergrössert, an der Oberfläche glatt und vielleicht ein wenig weicher als gewöhnlich. Hinter ihm zeigt sich, fest adhärent an der Hinterfläche des Uterus, der Vorderwand des Rectums und dem Lig. latum, ein faustgrosser, sich dünnwandig anfühlender zystenartiger Tumor, der sich als das in eine Teerzyste umgewandelte rechte Ovarium erweist. Mehrere Endometriosisherde auf der Vorderfläche des Uterus und in der Fossa vesico-uterina. Das linke Ovarium ebenfalls etwa pflaumengross, teerzystenähnlich, am hinteren Blatt des Lig. latum und am Sigma adhärent. Als zur Ablösung der Adhärenzen geschritten wird, entblössen sich beiderseits ausgedehnte Endometriosisherde, aus denen dunkle, braune Flüssigkeit tropft. Die Adhärenzen werden abgelöst; dies ist anderwärts verhältnismässig leicht, aber das Rectum ist so fest angeheftet, dass die Ablösung teilweise scharf ausgeführt werden muss. Hiernach werden die beiden Adnexe exstirpiert und der Uterus amputiert. Zur Bedeckung der Wundflächen wird eine hohe Peritonisation gemacht. In der eröffneten Uterushöhle ein grosser Polyp.



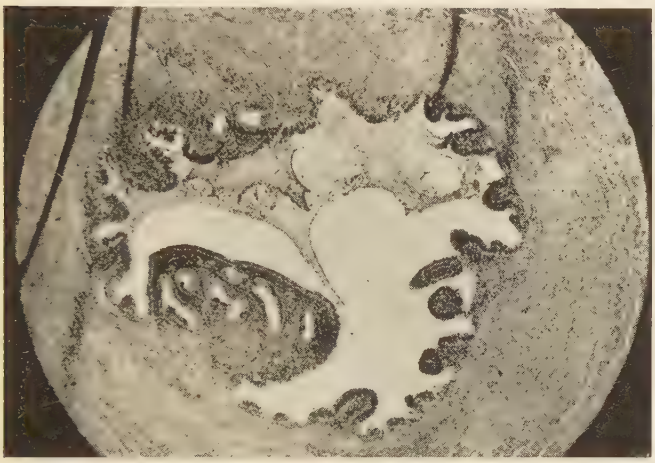

Abbildung 13 und 14. Auf den Abbildungen sieht man, wie die Endometriosis im lateralen Abschnitt des intramuralen Teiles der Tube allmählich verschwindet. Vergr. ca. 90.

In den histologischen Serienschnitten des intramuralen Teiles der rechten Tube ist folgender Befund zu erheben:

In den Präparaten näher bei der Uterushöhle ist diese als lange spaltförmige Öffnung zu sehen. Die Uterusschleimhaut ist dick und enthält reichlich ungleich grosse Drüsenschläuche und relativ wenig Stromagewebe (Uterusschleimhaut in der Sekretionsphase).

Lateralwärts verschwindet die Uterushöhle, und erst bedeutend weiter weg beginnt das Lumen der Tube mitten im Endometriumgewebe hervorzutreten. Anfangs ist das Lumen der Tube klein, von der Grösse eines Uterusdrüsenschlauches, aber allmählich erweitert es sich stark und wird später wieder kleiner. Das Endometrium folgt um die Tube herum tief in den intramuralen Teil und umgibt das ganze Lumen. In diesem Fall ist nicht ganz sicher zu entscheiden, ob die während des Zyklus angeschwollene Schleimhaut die Verstopfung des Tubenlumens verursacht hat oder ob es sich um eine wirkliche Okklusion handelt.

Links ist das histologische Bild ähnlich wie rechts. Auf dieser Seite ist das Lumen der Tube seinem ganzen Umfang nach offen.

Nach den Serienschnitten bietet die Tubenendometriosis ungefähr folgendes Bild: In den näher bei der Uterushöhle entnommenen Präparaten ist diese in der Regel als schmale Spalte zu sehen, die von Uterusschleimhaut umgeben ist (Abb. 2). Die Uterusschleimhaut ist verschieden jenachdem, zu welcher Zeit des Zyklus die Operation an der Patientin ausgeführt worden ist. Lateralwärts setzt sich das Endometrium zwischen dem Tubenepithel und dem Tubenmuskel in den intramuralen Teil der Tube fort und drückt das Lumen der Tube entweder ganz zusammen oder verkleinert es nur. In den ersteren Fällen endet die Uterushöhle sackförmig, und in den Präparaten ist nichts anderes als Endometriumgewebe mit umgebenden Tubenmuskelschichten zu finden (Abb. 8). Erst nach verschieden grossen Abständen, deren Länge davon abhängt, wie weit die Tube verstopft ist, beginnt das Lumen der Tube als kleine Spalte hervorzutreten (Abb. 7). Jenachdem ob das Endometrium nur auf einer (Abb. 5) oder auf beiden Seiten des Lumens (Abb. 9 und 12) in die Tube hineinwächst, liegt das Tubenlumen am Rande des Endometriumgewebes oder mitten in demselben. Weiter lateralwärts flacht sich das Endometrium allmählich ab und hört auf (Abb. 13 und 14) oder setzt sich in manchen Fällen als polypöses Gebilde (vgl. S. 42) in das Lumen der Tube fort (Abb. 26 und 27). Entsprechend vergrössert sich das Tubenlumen bis zu seinen normalen Ausmassen. In den Fällen, in denen das Endometrium das Tubenlumen nicht ganz verstopft, bildet sich die Uterushöhle weiter direkt zum Lumen der Tube um, das jedoch mitunter sehr klein ist (Abb. 39).

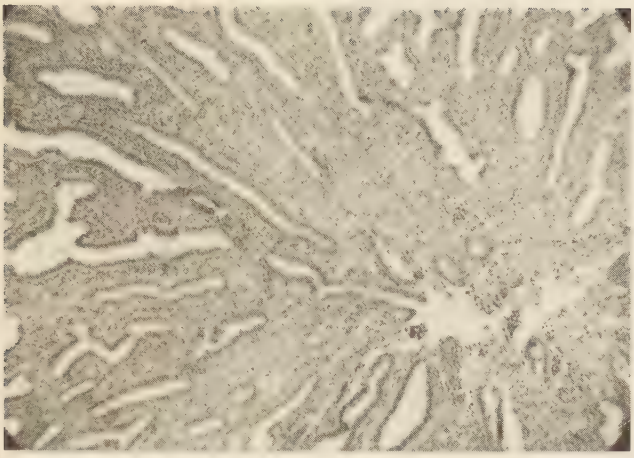

Abbildung 15. Die Drüsenschläuche in der Tubenendometriosis in die regelmässige sternförmige Anordnung getreten. Vergr. ca. 90.

Es ist also zu beachten, dass die Tubenendometriosis ziemlich weit ausserhalb des Tubenepithels, zwischen ihm und der Muskelschicht, liegt, so dass das Epithel, welches die in das Tubenlumen vorgebuchtete Endometriosis bedeckt, Tubenepithel ist.

In 18 der 26 von mir untersuchten Fälle von Tubenendometriosis lag diese so, dass sie sich nur auf einer Seite des Tubenlumens befand, in den anderen Fällen war sie beiderseits um das Lumen der Tube festzustellen.

Die in der Tubenendometriosis auftretenden Drüsenschläuche erstrecken sich stellenweise bis in das Lumen der Tube, sie öffnen sich in dasselbe hinein, und ihr Epithel setzt sich als Tubenepithel fort (Abb. 9 und 31). In einigen Fällen sind die Drüsenschläuche regelmässig, sternförmig angeordnet (Abb. 15). In gewissen Fällen sind in der Tubenendometriosis deutlich zwei Teile zu unterscheiden: ein reichlich drüsenführender basaler Teil und ein dem Lumen zugekehrter Teil, in dem sparsam Drüsenschläuche, aber reichlich Stromagewebe anzutreffen ist (Abb. 5). Das Epithel der Drüsenschläuche ist ähnliches hohes Zylinderepithel wie bei den Drüsenschläuchen der Uterusschleimhaut. Die Kerne sind gross und liegen fast mitten in der Zelle. Das Stroma ist zellenreiches, aber bindegewebsarmes Gewebe. Die Muskelschichten der Tube sind erhalten,

und ich habe in denselben nichts vom Gewöhnlichen Abweichendes gefunden, nur dass die Tubenendometriosis die Muskeln nach der Peripherie hin schiebt.

Die Tubenendometriosis entsteht, wie mir scheint, so, dass die Uterusschleimhaut kontinuierlich in die Tube hineinwächst. Das Wachstum beginnt im Basalteil der Uterusschleimhaut und setzt sich hinter dem Epithel der Tube, zwischen diesem und der Muskelschicht, weit in den intramuralen Teil der Tube, in seltenen Fällen bis in den Isthmusteil fort und liegt mithin andauernd unter dem Tubenepithel. Die in der Tubenendometriosis auftretenden Drüsenschläuche können sich allerdings in das Lumen der Tube öffnen, und dann setzt sich das Epithel dieser Drüsenschläuche als Tubenepithel fort.

3. Die zyklischen Veränderungen bei der Tubenendometriosis.

Es ist ja bekannt, dass bei der Endometriosis mit dem Endometrium vergleichbare zyklische Veränderungen auftreten (u. a. Chydenius, Sampson, Seitz). Chydenius konnte die zyklischen Veränderungen bei der Endometriosis auf die Weise feststellen, dass er in den verschiedenen zyklischen Phasen Proben aus einem rektovaginalen Endometriosisknoten entnahm. Er hat auch gezeigt, dass die zyklischen Veränderungen nach Röntgenkastration aufhören. Wie bei anderen Endometriosen sind auch bei der Tubenendometriosis zyklische Veränderungen nachgewiesen worden (Baer, Lahm, Mestitz, R. Meyer, Nürnberger, Schindler, Seitz, Szamek, Tonkes, Weiss). Im Gefolge der zyklischen Veränderungen tritt in der Tubenendometriosis also auch Menstruation auf.

Mehrere der eben genannten Autoren (u. a. Baer, Mestitz, R. Meyer, Schindler und Seitz) sind der Ansicht, dass die Hämatosalpingen von der Tubenendometriosis herrühren. Auch die Hydro- und sogar die Pyosalpingen können auf derselben Basis entstehen. Je nach der Menge der Blutung findet man verschiedenartige Formen: Schokoladentube, Teertube, ja akute Hämatosalpinx mit mehr oder weniger ausgeprägten Symptomen. Nach Seitz sind auf die Intensität der zyklischen Veränderungen folgen-

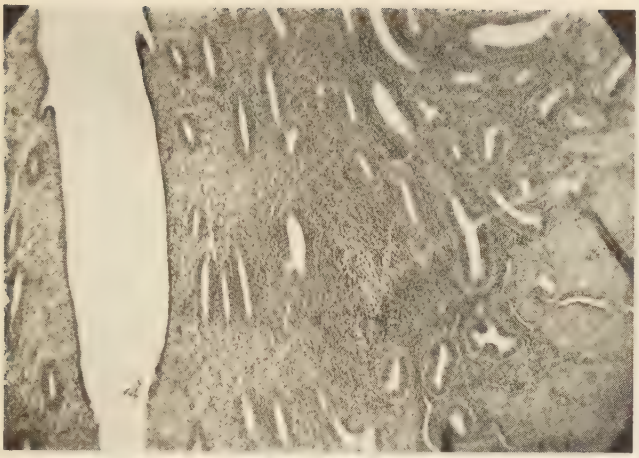

Abbildung 16. Schleimhaut des Corpus uteri sofort nach der Menstruation. Links ist Uterushöhle zu sehen. Vergr. ca. 90.

de drei Faktoren von Einfluss: die Sexualhormone, die mechanischen und Ernährungsverhältnisse und der entzündliche Reiz. Ist der Einfluss des Hormons gering, so entsteht nur seröses oder serös-blutiges Sekret. Während der Schwangerschaft sind bei der Tubenendometriosis deziduale Veränderungen festgestellt worden (Philipp, Tonkes, Weiss). Eine Folge der Menstruation bei der Tubenendometriosis ist, dass sich von dieser Endometriosisstücke ablösen, die frei in das Tubenlumen geraten. Das habe ich zum mindesten in einem meiner Fälle konstatiert. Im Klimakterium, nach dem Aufhören der Ovarialfunktion, findet man in der Tubenendometriosis eine Rückbildung.

Bei meinen Untersuchungen konnte ich in allen Fällen die Schleimhaut des Corpus mit der in der Tube lokalisierten Endometriosis vergleichen. Corpusschleimhaut zeigt sich in den im medialen Teil entnommenen Präparaten im Uteruswinkel. Da die Fälle in verschiedenen zyklischen Phasen operiert worden sind, war es leicht, die Beziehung des Corpusendometriums zu der Tubenendometriosis zu vergleichen. Im folgenden gebe ich drei Fälle wieder, von denen der erste sofort nach der Menstruation, der zweite in der Proliferationsphase und der dritte in der Sekretionsphase entnommen ist.

Abbildung 17. Aus demselben Fall wie Abbildung 16 sofort nach der Menstruation entnommene Tubenendometriosis. Vergr. ca. 90.

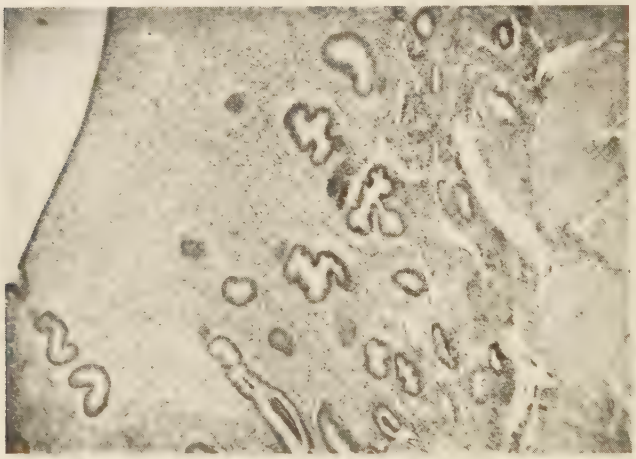

Abbildung 18. 15 Tage nach der Menstruation entnommene Corpusschleimhaut. Vergr. ca. 90.

Fall 1. 34jährige Dienstmagd. Menses regelmässig, Zyklus 28 T., Dauer 2—3 T. Letzte Menses am 12. 4. Operation am 18. 4., also 4 T. nach der Menstruation. Sie bestand in: *Amputatio uteri supravaginalis. S-O:ectomia bilat.*

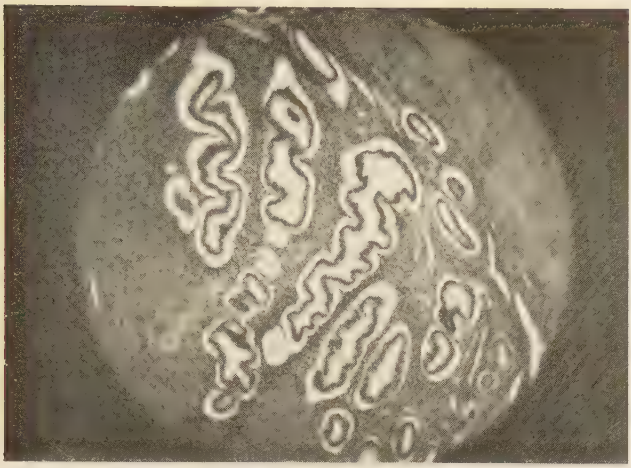

Abbildung 19. Aus demselben Fall wie Abbildung 18 entnommene Tubenendometriosis. Vergr. ca. 90.

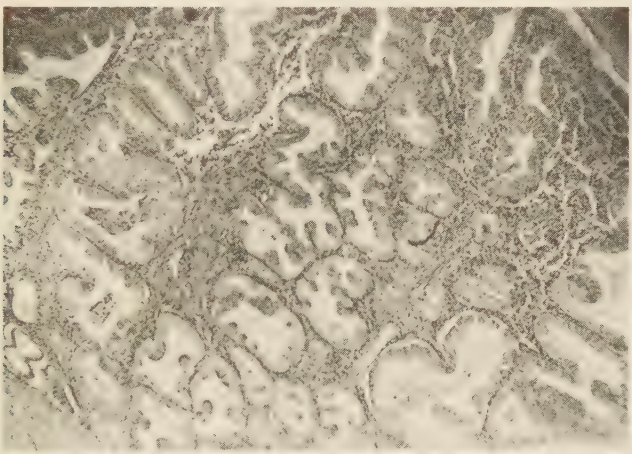

Abbildung 20. Schleimhaut des Corpus uteri in der Sekretionsphase. 32 Tage nach den letzten Menses entnommen. Vergr. ca. 500.

Die Schleimhaut des Corpus ist niedrig, darin spärlich kleine Drüsenschläuche. Stromagewebe ist reichlich vorhanden. Die Drüsenschläuche in der Tubenendometriosis sind ebenfalls spärlich, sie sind klein. Stromagewebe reichlich, verhältnismässig viel Bindegewebe enthaltend (Abb. 16 und 17).

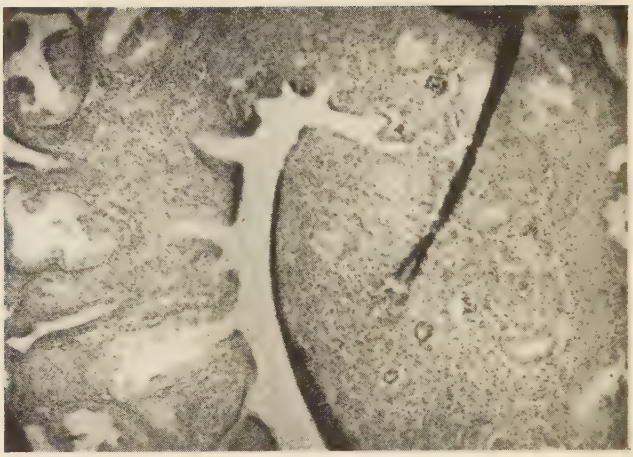

Abbildung 21. Aus demselben Fall wie Abbildung 20 entnommene Tubenendometriosis. Vergr. ca. 500.

Fall 2. 42jährige Typographenfrau. Menses regelmässig, Zyklus 25 T., Dauer 4 T. Letzte Menses am 12. 5. Pat. wurde am 27. 5., also 15 Tage nach der Menstruation operiert: *Amputatio uteri supravaginalis. S-O:ectomia bilat.*

In den histologischen Präparaten ist festzustellen, dass die Schleimhaut des Corpus bedeutend dicker als in dem vorhergehenden Fall ist. Drüsenschläuche sind mehr vorhanden, und sie sind teilweise schraubenzieherförmig gewunden. Stromagewebe ist noch verhältnismässig viel zu finden. In der Tubenendometriosis treten zwar noch wenig Drüsenschläuche auf, aber manche von ihnen sind lang und schraubenzieherförmig gewunden (Abb. 18 und 19).

Fall 3. 37jährige Dienstmagd. Menses regelmässig, Zyklus 30 T., Dauer 2—4 T. Letzte Menses am 20. 5. Operation in diesem Fall: *Amputatio uteri supravaginalis* und *S-O:ectomia l. dx.* am 22. 6., also 32 Tage nach der Menstruation. Die letzte Periode war länger als in der Regel gewesen.

Mikroskopisch wird festgestellt, dass die Schleimhaut des Corpus in der Sekretionsphase begriffene Uterusschleimhaut ist. Man findet darin zahlreiche Drüsenschläuche, aber Stromagewebe ist wenig vorhanden. Die Interstitien zwischen den Epithelzellen

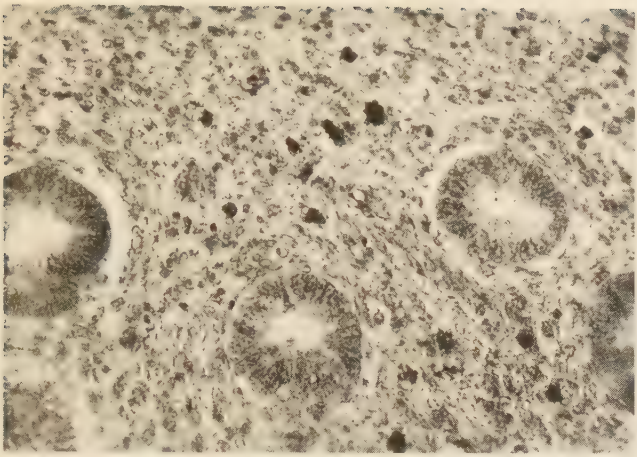

Abbildung 22. Menstruation in der Tubenendometriosis. Im Stromagewebe eine reiche Menge Blut. Vergr. ca. 500.

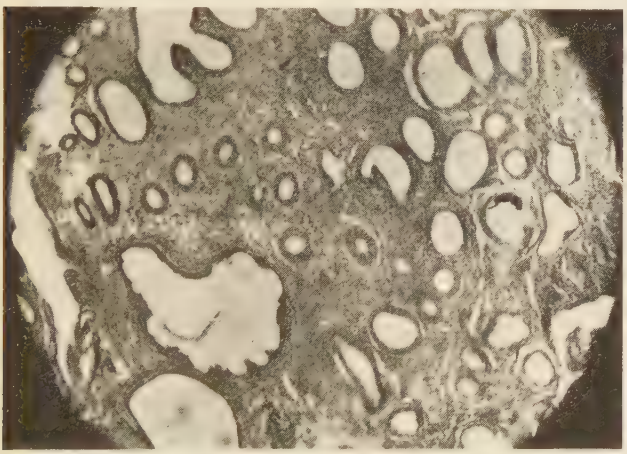

Abbildung 23. Tubenendometriosis im beginnenden Klimakterium. Vergr. ca. 90.

der Drüsenschläuche undeutlich begrenzt. Die Tubenendometriosis zeigt auch zahlreiche Drüsenschläuche, bei denen die Interstitien zwischen den Epithelzellen nicht scharf begrenzt sind. Stromagewebe findet sich mehr als in der Corpusschleimhaut, aber weniger

als bei den Tubenendometriosen der anderen zyklischen Phasen. Im lateralen Teil dieser Tubenendometriosis ist die Sekretionsphase nicht ganz so ausgeprägt. Auch hier treten mässig viel Drüsenschläuche auf, aber auch Stromagewebe ist viel zu finden. Das Interstitium zwischen den Epithelzellen der Drüsenschläuche ist deutlicher begrenzt als in der Corpusschleimhaut und im medialen Teil der Tubenendometriosis (Abb. 20 und 21).

In meinen Fällen konnte ich eindeutig nachweisen, dass zyklische Veränderungen der Art, wie sie in der Corpusschleimhaut vorkommen, auch bei der Tubenendometriosis festzustellen sind. Einen Beweis dafür, dass in der Tubenendometriosis auch Menstruation stattfindet, geben die reichlichen Blutmengen, die ich in mehreren Fällen von Tubenendometriosis angetroffen habe (Abb. 22). *Das Blut zeigt sich im Stromagewebe, zwischen den Drüsenschläuchen und auch im Lumen der Tube. Besonders reichlich habe ich Blut in den Tubenpolypen konstatiert, und zwar gewöhnlich um so reichlicher, je mehr man sich dem Spitzenteil des Polypen nähert* (vgl. S. 54).

Mit dem Näherrücken des Klimakteriums beginnen auch die klimakterischen Veränderungen in der Tubenendometriosis hervorzutreten. Die Abbildung 23 ist von der Tubenendometriosis einer 45jährigen Frau aufgenommen. Man sieht darin schon deutlich klimakterische Veränderungen. Mehrere Drüsenschläuche sind zystisch erweitert, ihr Epithel ist abgeflacht. Das Stromagewebe enthält reichlich Bindegewebe.

4. Über die Tubenpolypen.

Die Tubenpolypen sind früher im allgemeinen als ausserordentliche Seltenheiten betrachtet worden. Dietrich bezweifelt, dass wirkliche Schleimhautpolypen überhaupt in der Tube vorkommen. Zander erwähnt 1938, dass im Schrifttum nur 16 Fälle veröffentlicht seien, und auch von diesen hingen 10 gleichzeitig mit Tubargravidität zusammen. Bei der Tubargravidität ist die Schleimhaut der Tube stark gefaltet, und diese Falten können wie polypöse Gebilde aussehen. Darum ist es nach Zander's Ansicht zweifelhaft, ob die bei Tubargravidität angetroffenen polypösen Gebilde tatsächlich Polypen sind. Erst Philipp und Huber haben in ihren Unter-

suchungen gezeigt, dass die Tubenpolypen in Verbindung mit Tubenendometriosis relativ häufig sind. Von ihren 19 Fällen von Tubenendometriosis hatten neun einen Tubenpolypen, in drei von diesen in beiden Tuben. Ausser den genannten Autoren haben Fälle von Tubenpolypen mitgeteilt Ahlfeld, Beck, Henning, Leopold, R. Meyer, Neumann, Nürnberger, Rokitansky, Wyder und Zweifel. Die früher veröffentlichten Fälle sind nicht alle adenomatöse Tubenpolypen gewesen, sondern darunter haben sich teilweise auch Fibrome befunden. Unter den von R. Meyer beschriebenen drei Fällen war nur einer, der an einen von der Uterusschleimhaut ausgegangenen Polypen erinnerte. Von den zwei Fällen Zander's war der eine ein Fibrom und der andere ein adenomatöser Polyp.

Über die Genese der adenomatösen Tubenpolypen sind die Autoren, die solche veröffentlicht haben, nicht ganz einig gewesen. Die meisten stimmen jedoch in der Hinsicht überein, dass diese Polypen nicht von der Tubenschleimhaut abstammen; nur Zweifel ist der Meinung, dass sie ihren Ursprung von dieser Schleimhaut nehmen. R. Meyer erklärt, dass der Tubenpolyp einer besonderen Anlage unter der Tubenschleimhaut entspringe, also kein eigentlicher Schleimhautpolyp sei. Die Tubenpolypen entstehen auf dieselbe Weise wie die intrauterinen Adenofibrome und Adenomyome, die sich submukös bilden und beim Wachsen die Schleimhaut vor sich her schieben. Sie entwickeln sich im intramuralen Teil der Tube, in der Muskelwand, aus der sie durch die sie umgebende angiomatöse Schicht hindurchwachsen und als Polyp in das Lumen des Anfangsteils der Tube vordringen. So gelangen sie bis zur Schleimhaut der Tube, hängen aber nicht mit dem Oberflächenepithel der Tubenschleimhaut zusammen. Diese Tubenpolypen haben ein endometriumartiges Wachstum. R. Meyer erwähnt besonders, dass die Tubenpolypen sehr selten sind, und zwar beruhe dies entweder darauf, dass das Vorkommen von Endometrium in der Tube schon an sich selten sei, oder darauf, dass die örtlichen Verhältnisse für die Entstehung von Tubenpolypen ungünstig sind.

Zander hat die Entstehung des Tubenpolypen so dargestellt, dass es sich bei ihr um »ortsungewöhnliche Gewebsdifferenzierung von indifferentem Epithel des Müllerschen Ganges» handelt.

Neumann dagegen hat schon erklärt, dass die Tubenpolypen die Fortsetzung einer Tubenadenomyosis sind. Sie sind also eigentlich keine Tubenpolypen, sondern man hat es bei ihnen mit Schleimhaut des Corpus uteri zu tun. Der Zusammenhang mit der Corpusschleimhaut kann bei dem Druck, welcher entsteht, wenn sich das Lumen zusammenzieht, unterbrochen werden, und so kann man im Anfangsteil der Tube epithelisierte Endometriumstücke antreffen. Derartige Endometriumstücke können in der Wand der Tube wieder zu wachsen anfangen.

Philipp und Huber haben konstatiert, dass die Tubenpolypen bei Tubenendometriosis häufig sind, und sie haben auch die Entstehung derselben so erklärt, dass sie unmittelbare Fortsetzungen der Tubenendometriosis sind. Und der Umstand, dass ektopische Schleimhaut in der Tube dieselben zyklischen Veränderungen wie die Uterusschleimhaut durchmacht, wobei diese ektopische Schleimhaut also in der Proliferations- und Sekretionsphase anschwillt, berechtigt zu der Annahme, dass die polypösen Bildungen bei der Tubenendometriosis viel häufiger sind, als man früher geglaubt hat.

In meinen eigenen Fällen habe ich Tubenpolypen bei Tubenendometriosis in 8 (30.7%) *von 26 Fällen festgestellt. Dabei fanden sich Polypen in beiden Tuben in 4 Fällen und nur auf der einen Seite in 2 Fällen. In zwei Fällen lag ein Präparat nur von der einen Seite vor, da der Schnitt bei der Entnahme zu nahe bei der Tube hingegangen war.*

Im folgenden gebe ich drei derartige Tubenpolypenfälle wieder:

Fall 1. 40jährige Ladengehilfin. In das Krankenhaus aufgenommen 19. 9. 1939. Erste Menses mit 14 J., regelmässig, Zyklus 24 T., Dauer 3 T., Reichlichkeit gewöhnlich, keine Schmerzen während der Menstruation. Letzte Menses am 25. 9. Nicht verheiratet, keine Kinder und keine Aborte. 3 Jahre lang haben thyreotoxikotische Symptome bestanden, und während derselben Zeit ist ein Tumor im Unterleib zu konstatieren gewesen, aber wegen des schlechten Allgemeinzustands konnte nicht vorher operiert werden. ½ Jahr Kreuzschmerzen. Die Schmerzen sind während der Menstruation nicht heftiger. Ein Jahr lang hat spärlicher Intervallfluss bestanden. *St. pr.:* Virgo intacta. Portio klein, nach unten vorn gerichtet. Das Collum uteri setzt sich unmittelbar bis zu einer kleinfaustgrossen, knotigen, besonders auf der linken Seite stark empfindlichen, festen Resistenz fort. In der Resistenz lassen sich das Corpus uteri und die Adnexe nicht sicher

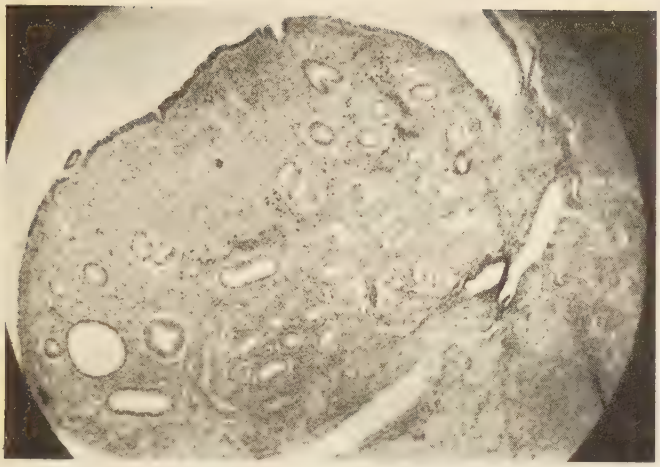

Abbildung 24. Die Tubenendometriosis bildet eine in das Lumen der Tube vorgebuchtete Falte, die noch mittels einer breiten Brücke an der Wand der Tube fixiert ist. Vergr. ca. 90.

unterscheiden. SR 5/14 mm. Hb 67 %. Auf Grund der Untersuchung wird die Diagnose *Myomata uteri centrifugalia et subserosa* gestellt, aber bei der Operation ergibt sich, dass es sich um *Endometriosis ovar. amb. et retrocervicalis* handelt. Operation am 3. 10.: *Amputatio uteri supravaginalis. S-Oxectomia bilat.* Eine Dünndarmschlinge adhäriert in ziemlich grosser Ausdehnung in der Gegend des Nabels am Peritoneum parietale. Uterus in Avfl. von gewöhnlicher Grösse, an der Oberfläche keine Myome. Links befindet sich eine annähernd frauenfaustgrosse, rechts eine etwas kleinere Resistenz, die als Teerzysten festgestellt werden. Sie sind weithin an den Seitenwänden des Beckens, den hinteren Blättern der Ligg. lata und dem Rectum fixiert und ausserdem in der Mittellinie aneinander angeheftet. Die Tuben und Ovarien lassen sich nicht getrennt unterscheiden. Beim Ablösen platzen die Teerzysten und entleeren reichlich schokoladenbraunen, halbflüssigen Inhalt in die Bauchhöhle. Die Ablösung geht leicht, nur im Rectum schwerer vonstatten. Die beiden Adnexe werden exstirpiert, und es wird eine supravaginale Uterusamputation gemacht. Die rauhen Flächen werden peritonisiert.

In den histologischen Serienschnitten des intramuralen Teiles der rechten Tube wird festgestellt:

In den zunächst von der Uterushöhle entnommenen Präparaten ist diese als ovale Spalte zu sehen. Die Uterusschleimhaut ist verhältnismässig niedrig und enthält wenig kleine Drüsenschläuche,

von denen einige schraubenzieherförmig gewunden sind. Zellenreiches Stromagewebe. Lateralwärts erscheint neben der Uterushöhle eine andere, runde Öffnung, die sich als das Lumen der Tube erweist und die also durch eine schmale Schleimhautbrücke von der Uterushöhle getrennt ist. Weiter lateralwärts verschmälert sich die Brücke und verschwindet schliesslich, und das Tubenlumen und die Uterushöhle vereinigen sich (Abb. 3 und 4). Die Uterushöhle hört allmählich auf sichtbar zu sein, und die Tube setzt sich weiter fort. Das Endometrium wächst unter dem Tubenepithel tief in den intramuralen Teil hinein, wobei es eine in das Lumen der Tube vorragende Falte bildet und das letztere so stark zusammendrückt, dass es anfangs nur als eine halbmondförmige Spalte erscheint. Der Ansatz der Falte ist zuerst breit, aber verschmälert sich allmählich, bis er zuletzt verschwindet und das Endometrium sich als freie polypöse Bildung im Lumen der Tube weiter fortsetzt. Sowohl in der Falte als in ihrer Fortsetzung, dem Polypen, finden sich mässig zahlreich kleine Drüsenschläuche, von denen einige in das Lumen der Tube hineinreichen und sich da öffnen. Dasselbe Tubenepithel, das die Endometriosisfalte bedeckt, setzt sich weiter bis zu dem polypösen Teil fort und hüllt auch ihn ein. Nach und nach wird der Querschnitt des Polypen kleiner, und der Polyp verschwindet zuletzt.

Sobald der Polyp aufhört, ist das Lumen der Tube auf einer kurzen Strecke frei, aber dann zeigt sich mitten in dem Tubenlumen eine freiliegende Bildung, die einige kleine Drüsenschläuche und Stromagewebe aufweist, aber nur an einer Stelle von Epithel umgeben ist (Abb. 37 und 38). Es handelt sich also offenbar um ein abgestossenes Endometriumstück. Ganz am Ende des intramuralen Teiles der Tube finden sich noch zwei Drüsenschläuche und Stromagewebe enthaltende Falten. Im Lumen der Tube tritt Blut auf.

Auf der linken Seite ist der intramurale Teil der Tube ähnlich wie auf der rechten. In der Tube ist eine Endometriosis festzustellen, die sich als polypöses Gebilde in das Tubenlumen hinein fortsetzt. Im letzteren sieht man Blut sowie ein kleines Endometriumstück, das von Stromagewebe umgebene Drüsenschläuche zeigt.

Im Uterusmuskel ist, von der Tubenendometriosis getrennt, eine Endometriosis uteri interna zu bemerken.

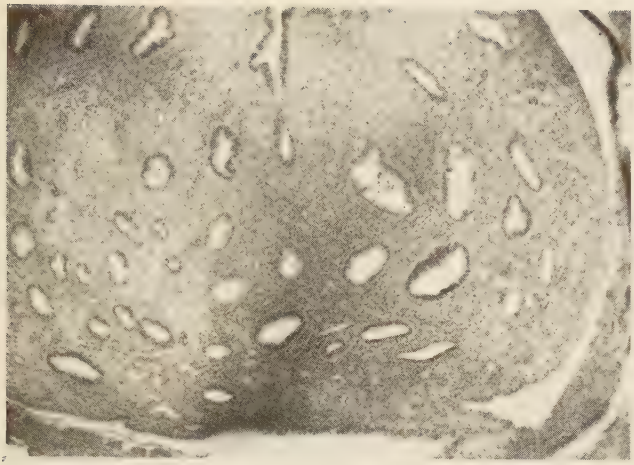

Abbildung 25. Lateralwärts von Abbildung 24. Am unteren Rand der Abbildung ist noch die schmale Brücke sichtbar, mittels deren die Endometriosis an der Wand der Tube fixiert ist. Vergr. ca. 90.

Fall 2. 45jährige Arbeiterfrau. In das Krankenhaus aufgenommen 9. 2. 1936. Erste Menses mit 14 J., regelmässig, Zyklus 25 T., Dauer 3 T., reichlich. Während der Menstruation Schmerzen. Letzte Menses am 2. 2. 36. Seit 25 J. verheiratet, vor 24 J. ein Kind, keine Aborte. 10 J. lang hat Pat während der Menses Schmerzen gehabt, die sich von Jahr zu Jahr verschlimmerten und in letzter Zeit auch während der Intervalle auftraten. Sie sind schneidend im Unterleib links zu fühlen, und zugleich bestehen auch Kreuzschmerzen. Sobald Fluor auftritt, lassen sie nach. Durch Gehen und Heben werden sie gesteigert, auch ist schmerzhaftes Zittern zu spüren. Empfindlichkeit und Spannungsgefühl im Unterleib. Während der Menstruation und etwas vor den Menses ziemlich heftige Schmerzen im Mastdarm und dann auch Diarrhöe. *St. pr.:* Vagina nachgiebig, glatt. Os externum fest vernarbt, so dass man mit der Uterussonde nur schwer in die Uterushöhle gelangt. Corpus uteri in mässiger Rvfl. sinistrovertiert, nicht reponibel, weil seine Hinterfläche in grosser Ausdehnung am Rectum fixiert zu sein scheint. Im hinteren Fornix sind mehrere fingenspitzengrosse, äusserst empfindliche Höcker zu fühlen. Rechtes Ovarium rechts oben vollkommen fixiert, von ziemlich gewöhnlicher Grösse, empfindlich. Die linken Adnexe nach unten hinten adhärent, ihre Einzelheiten nicht tastbar. Die linken Parametrien vernarbt. SR 9/23 mm. Hb 83 %. *Diagn.: Endometriosis retrouterina. Stenosis cicatr. oris uteri et canalis cervicalis p. p.* Operation am 22. 2.: *Amputatio uteri supravaginalis. S-O:ectomia dx. Appendicectomia.* Uterus fast mit seiner ganzen Hinterfläche am Rectum fixiert, von dem er abgelöst und auf gewöhnliche Weise

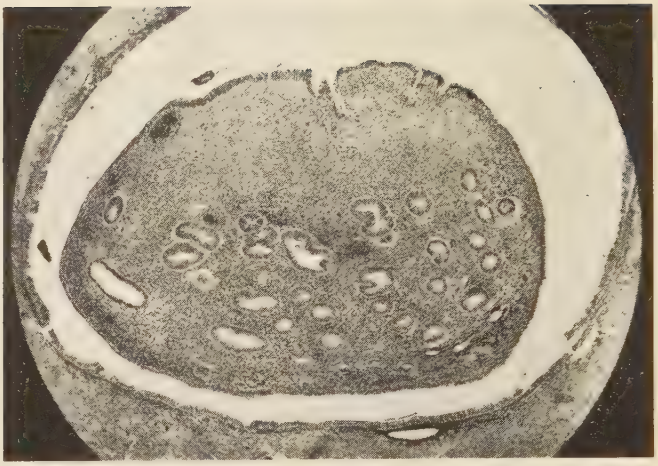

Abbildung 26. Lateralwärts von Abbildung 25. Die Endometriosis setzt sich als freie polypöse Bildung im Lumen der Tube fort. Vergr. ca. 90.

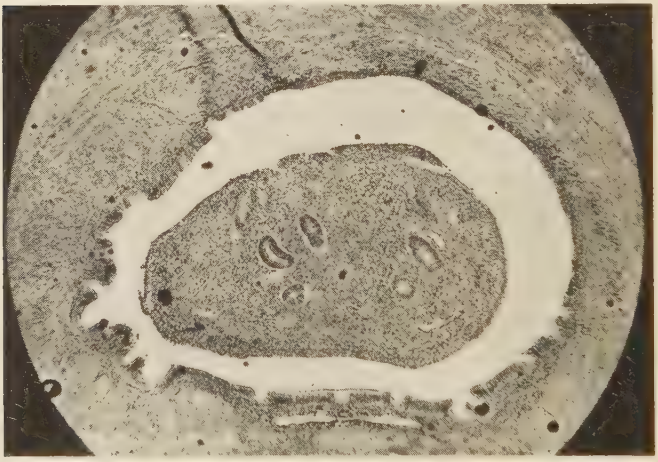

Abbildung 27. Der in der vorhergehenden Abbildung sichtbare Polyp verkleinert. Drüsenschläuche in geringerer Menge. Vergr. ca. 90.

amputiert wird. Die rechten Adnexe werden exstirpiert. Die linken Adnexe sehen normal aus.

Mikroskopisches Präparat aus dem rechten Ovarium: Narbiges Ovarialgewebe, Endometriumschläuche sichtbar.

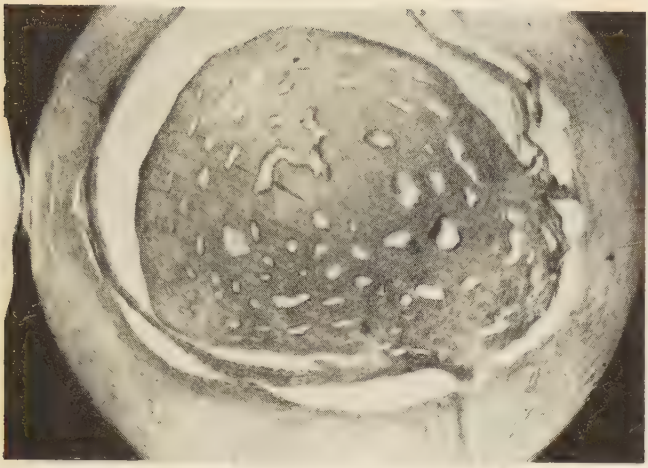

Abbildung 28. Tubenendometriosis noch mittels einer breiten Brücke an der Wand der Tube fixiert. Vergr. ca. 90.

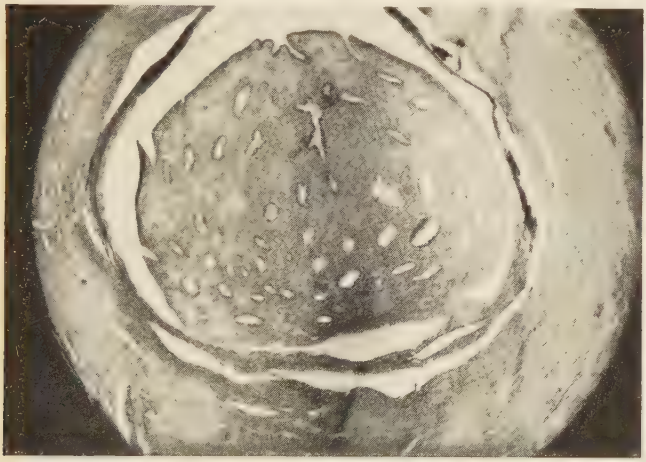

Abbildung 29. Die in Abbildung 28 sichtbare Endometriosis noch durch eine schmale Brücke an der Wand der Tube fixiert. Vergr. ca. 90.

In den histologischen Serienschnitten des intramuralen Teiles der rechten Tube ist festzustellen:

In den Präparaten zunächst der Uterushöhle erscheint diese als eine ovale Spalte. In der Corpusschleimhaut zahlreiche Drüsen-

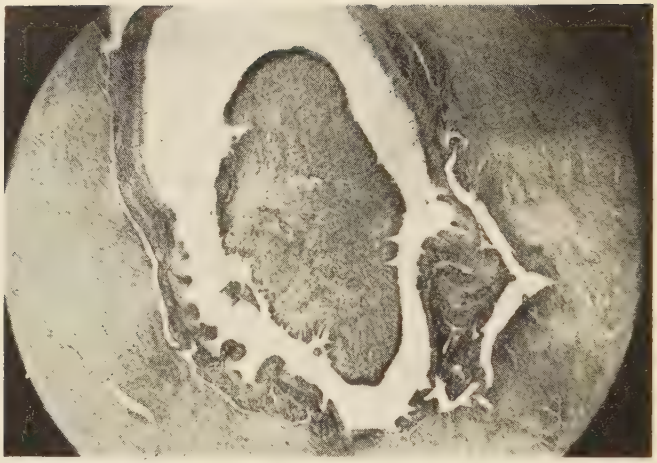

Abbildung 30. Der Tubenpolyp in seinem Spitzenteil verkleinert. Es sind keine Drüsenschläuche mehr vorhanden. Vergr. ca. 90.

schläuche, die Epithelzellen derselben hohe Zylinderzellen, Stromagewebe wenig (Corpusschleimhaut in der Sekretionsphase). Die Uterushöhle wird kleiner und endigt allmählich sackförmig. Etwas lateralwärts von der Stelle, wo die Uterushöhle schon nicht mehr sichtbar ist, beginnt das Lumen der Tube im Rande des Endometriumgewebes hervorzutreten. Es ist also ganz verstopft. Anfangs erscheint es als eine halbmondförmige Öffnung. Das Endometrium ist hinter das Epithel der Tube gewachsen und bildet eine in das Tubenlumen vorgeschobene Falte, die dieses von der Seite her zusammendrückt. Lateralwärts wird das Tubenlumen grösser, während sich die Brücke der Tubenendometriosis gleichzeitig verschmälert, so dass das Tubenlumen Hufeisenform annimmt. Zuletzt verschwindet die Brücke der Tubenendometriosis, und die Tubenendometriosis selbst setzt sich als polypöses Gebilde, am Ende kegelförmig verschmälert, bis in den Isthmusteil fort. Die Tubenendometriosis enthält zahlreiche Drüsenschläuche, jedoch weniger als die Corpusschleimhaut, und ihr Epithel ist hohes Zylinderepithel. In dem polypösen Teil nimmt die Zahl der Drüsenschläuche allmählich ab, so dass sie im Endteil, in der Spitze des Polypen, gar nicht mehr zu finden sind. In dem Masse, wie sich die Drüsenschläuche vermindern, vermehrt sich das Stromagewebe. Im Stromagewebe Blut.

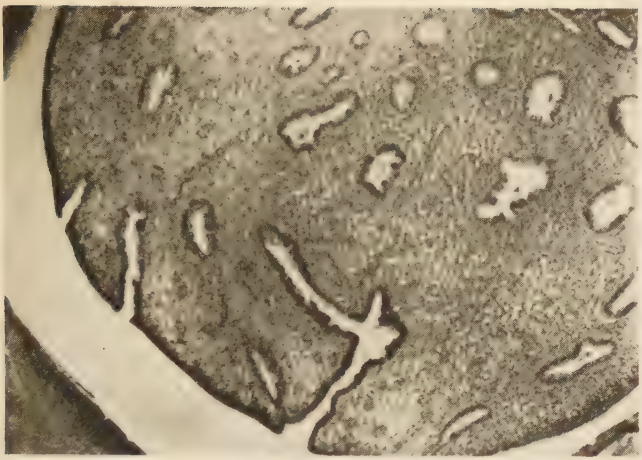

Abbildung 31. Rand eines Polypen. Es öffnen sich Drüsenschläuche in das Lumen der Tube, und ihr Epithel setzt sich als Epithel des Polypen fort. Vergr. ca. 90.

Das den Polypen umgebende Epithel ist eine Fortsetzung des Tubenepithels. In dem polypösen Teil erstrecken sich die Drüsenschläuche bis in das Epithel, öffnen sich in das Tubenlumen, und ihr Epithel setzt sich somit als Epithel der Tube fort.

Im lateralen Teil des Präparates im Uterusmuskel Endometriosis uteri interna.

In den histologischen Serienschnitten des intramuralen Teiles der linken Tube ist folgendes festzustellen:

Die Uterushöhle zeigt sich zunächst als schmale Spalte, die allmählich sackförmig endigt. Hiernach füllt das Endometriumgewebe das ganze Feld zwischen den Muskeln der Tube. Etwas lateralwärts erweitert sich mitten im Endometriumfeld eine mit Epithel ausgekleidete Öffnung, in der frei mehrere Drüsenschläuche, die einen intakt und die anderen zerrissen, und um sie herum Stromagewebe und Blut auftreten. Das Epithel dieser Drüsenschläuche unterscheidet sich von dem in der Sekretionsphase begriffenen Drüsenepithel des Corpus uteri dadurch, dass es niedriger ist, die Zellen näher aneinander liegen und die Kerne dunkler gefärbt sind. Lateralwärts wird die erwähnte Öffnung kleiner, und das Feld ist wieder nur von Endometriumgewebe angefüllt. Erst in der

Nähe des Isthmusteils beginnt das Lumen der Tube von neuem hervorzutreten. Die Tubenendometriosis setzt sich bis in den Isthmusteil fort. Sie enthält andauernd zahlreiche Drüsenschläuche und wenig Stromagewebe. Auf dieser Seite ist kein Tubenpolyp zu finden.

Fall 3. 42jährige Typographenfrau. In das Krankenhaus aufgenommen 24. 5. 1937. Erste Menses mit 18 J., Zyklus 25 T., Dauer 4 T., regelmässig, ziemlich reichlich. Menstruationen schmerzhaft, besonders Rükkenschmerzen. Letzte Menses am 12. 5. Seit 16 J. verheiratet, vor 14 J. ein Kind. Keine Aborte. Etwa 3 Jahre lang hatte Pat. von Zeit zu Zeit Schmerzen im Unterleib rechts und zugleich ein Schwellungsgefühl im Bauch. Die Schmerzen sind vor allem bei Bewegung und beim Tragen zu spüren, lassen aber beim Liegen nach. Harnbeschwerden sind nicht vorhanden. Vor und nach den Menstruationen reichlich gelblicher, stinkender Fluss, weswegen Pat. auch im Krankenhaus behandelt worden ist, angeblich lag eine Eierstockentzündung vor. Hat Ichthyol-Glyzerintampons und Ausspülungen bekommen. In letzter Zeit haben sich die Beschwerden verschlimmert. *St. pr.:* Vagina weit, nachgiebig, glattwandig. Portio von gewöhnlicher Konsistenz, nach unten hinten gerichtet. Os externum für eine Fingerspitze offen. Corpus uteri faustgross, höckerig, in Rvfl., ziemlich frei beweglich. Die Ligg. sacro-uterina gespannt, höckerig, sehr empfindlich. Die Adnexe lassen sich nicht getrennt palpieren. SR 4/12 mm. Hb 75%. ***Diagn.:*** *Myomata uteri centrifugalia. Endometriosis.* Operation am 27. 5. 37: *Amputatio uteri supravaginalis a. m. Kelly. S-Oːectomia bilat. Peritonisatio alta.* Links ein über hühnereigrosses Ovarialhämatom, das in der linken Cornuregion, am Sigma und Rectum adhärent ist. Corpus uteri faustgross, knotig und an der Oberfläche stark mit Endometriosishöckern besetzt. Ähnliche Endometriosishöcker finden sich auch in der Fossa Retzii und an den Ligg. sacro-uterina. Das rechte Ovarium ist von gewöhnlicher Grösse, aber auch seine Oberfläche weist dunkle Endometriosisknötchen auf, und das Ovarium ist am Uterus adhärent. Bei der Ablösung platzt das Hämatom und entleert braune breiige Flüssigkeit. Der Uterus wird amputiert, und die beiden Adnexe werden exstirpiert. Zur Deckung der rauhen Flächen wird eine hohe Peritonisation ausgeführt. Im Uterus zentrifugale und subseröse Myome.

Mikroskopisches Präparat: Fibromgewebe, an dessen einem Rande stark hyperplastisches Endometrium mit zahlreichen Drüsen zu bemerken ist.

In den histologischen Serienschnitten des intramuralen Teiles der rechten Tube ist zu konstatieren:

Im medialen Teil ist die Uterushöhle als ovale Spalte zu erkennen. Die Uterusschleimhaut ist dick und enthält zahlreiche Drüsen-

schläuche, von denen ein Teil schraubenzieherförmig gewunden ist, aber Stromagewebe ist wenig vorhanden. (Corpus uteri-Schleimhaut in der Proliferationsphase.) Das Endometriumgewebe füllt allmählich das ganze Feld mitten in den Muskeln der Tube aus. Nach und nach tritt das Lumen der Tube am Rande des Endometriumgewebes als kleine Öffnung hervor, die sich vergrössert und halbmondförmig die in das Tubenlumen hineinragende Tubenendometriosis umgibt. Lateralwärts wird das Lumen der Tube noch grösser, zugleich verschmälert sich die Tubenendometriosis in ihrem Brückenteil, und schliesslich setzt sie sich als freies polypöses Gebilde in das Lumen der Tube hinein fort. Im Anfangsteil der Tubenendometriosis ist das Gewebe von ähnlicher Art wie die Uterusschleimhaut: zahlreiche Drüsenschläuche, die teilweise schraubenzieherförmig gewunden sind. Im lateralen Teil treten weniger Drüsenschläuche auf, das Stromagewebe vermehrt sich, und in dem polypösen Teil finden sich keine Drüsenschläuche mehr; das Stroma ist zellenreich. Im Stromagewebe der Tubenendometriosis Blut. Das Epithel der Tube bedeckt eine in das Lumen vorgebuchtete Falte und setzt sich in den Polypen fort, den es ebenfalls umhüllt. In das Lumen der Tube öffnen sich Drüsenschläuche, und deren Epithel setzt sich als Polypenepithel fort.

Auf der linken Seite drückt die Tubenendometriosis das Lumen der Tube gleicherweise zusammen und ragt als polypöse Bildung in das Tubenlumen hinein.

Die Tubenpolypen sind also Erscheinungen, die in Verbindung mit Tubenendometriosis häufig vorkommen. In meinem Material findet sich in jedem dritten Fall ein Tubenpolyp, und zwar treten diese mindestens in der Hälfte der Fälle in beiden Tuben auf. Die Tubenpolypen entstehen so, dass sich die Tubenendometriosis als polypöses Gebilde in das Tubenlumen hinein fortsetzt. Das Endometrium wächst hinter das Tubenepithel, zwischen dieses und die Muskelschicht der Tube, und drückt in den meisten Fällen das Tubenlumen ganz zusammen (nur in einem meiner Fälle war dasselbe offen). Danach bildet das Endometrium eine in das Tubenlumen vorragende Falte, und dieses erscheint als halbmond- oder hufeisenförmige Öffnung (Abb. 24 und 28). *Die Basis der Tubenendometriosisfalte verschmälert sich allmählich* (Abb. 25 und 29) *und verschwindet schliesslich, wonach sich die Tubenendometriosis als Polyp weiter in die Tube vorschiebt*

(Abb. 26, 27 und 30). *Der Polyp verschmälert sich kegelförmig nach seinem Ende zu. In manchen Fällen ist der Polyp nur kurz und bloss in dem intramuralen Teil der Tube anzutreffen; in anderen Fällen kann er bis in den Isthmusteil der Tube hineinreichen.*

Die in das Lumen der Tube vorgebuchtete Tubenendometriosis wird von dem Epithel der Tube bedeckt, und dieses setzt sich bis zu dem Polypen fort, so dass das ihn überziehende Epithel mithin aus Tubenepithel besteht. In dem Faltenteil sind gewöhnlich zahlreiche Drüsenschläuche zu finden, aber in dem Polypen weniger, ja sie können in der Spitze des Polypen fehlen (Abb. 30). *Die Drüsenschläuche erstrecken sich stellenweise bis in das Epithel des Polypen, manche von ihnen öffnen sich in das Tubenlumen, und ihr Epithel setzt sich als Epithel des Polypen fort* (Abb. 31) (vgl. S. 43). *Ähnliche zyklische Veränderungen, wie sie in der Corpusschleimhaut vorkommen, sind auch in den Polypen zu beobachten. Infolge der Menstruation enthalten die Polypen Blut* (vgl. S. 42).

5. Die Beziehung der Tubenendometriosis zu anderen Endometriosisformen, besonders zu der Endometriosis uteri interna.

Von der Frequenz der Tubenendometriosis habe ich schon früher gesprochen. Philipp und Huber haben bei ihren Untersuchungen festgestellt, dass Tubenendometriosis in den bei Operationen exstirpierten Tuben zu 44.9 % vorkommt. In Verbindung mit Myomen tritt sie noch zahlreicher (51.7 %) auf, und mit der Erhöhung des Fertilitätsalters nimmt sie zu (vgl S. 19). Im Zusammenhang mit Endometriosis externa intraperitonealis ist Tubenendometriosis sehr oft zu beobachten. Philipp und Huber haben unter 23 Fällen von Endometriosis externa intraperitonealis in 19 Tubenendometriosis konstatiert, *von meinen 28 eigenen Fällen von Endometriosis externa intraperitonealis bieten 26 Tubenendometriosis.*

Betreffs der Frequenz der Endometriosis uteri interna seien die 54 von Lewinski untersuchten Fälle erwähnt, in denen er Endometriosis interna im Uteruswinkel in 53.7 % gefunden hat.

Ebenso ist Albrecht der Ansicht, dass die Endometriosis im Uterus ausserordentlich häufig ist. Ein infiltratives Wachstum

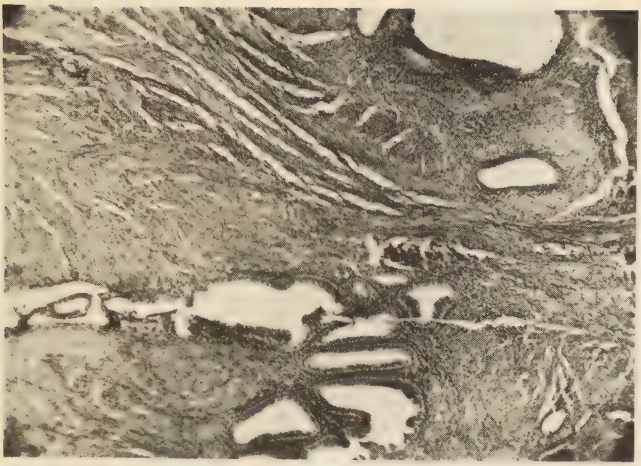

Abbildung 32. Endometriosis uteri interna im Muskel der Gegend des Uterushorns. Vergr. ca. 90.

geringeren Grades ist gewöhnlich, aber nur in einem kleinen Bruchteil führt die Endometriosis uteri interna zu einer bemerkenswerteren Endometriosis, und daher werden manche Uterusendometriosen übersehen (Huber, R. Meyer, Philipp).

Über die Entstehung der Endometriosis uteri interna herrscht heute Einstimmigkeit. Ihre Genese wird so erklärt, dass die Uterusschleimhaut über die normale Grenze in den Uterusmuskel hineinwächst. Als letzte Ursache ihrer Entstehung betrachtet R. Meyer eine basale Hyperplasie, Frankl dagegen macht dafür eine Herabsetzung der Resistenz des Myometriums verantwortlich. Er stimmt zwar der basalen Hyperplasie bei, aber diese kommt auch ohne Endometriosis uteri interna vor, so dass noch eine Herabsetzung der Resistenz des Myometriums hinzukommen muss. Auch mehrere andere Forscher (u. a. Albrecht, Heim, Huber, Neumann, Reich, Schmidt und Zaleski) nehmen dieselbe Entstehungsweise der Endometriosis uteri interna an, derart nämlich, dass eine Gleichgewichtsstörung zwischen der in bezug auf ihre biologischen Eigenschaften geschwächten oder geschädigten Muskelschicht einerseits und den physiologischen Funktionen des epithelialen Elements andererseits besteht. Zaleski hat dies auch experimentell nachgewiesen, indem er Stückchen des Cornu uteri

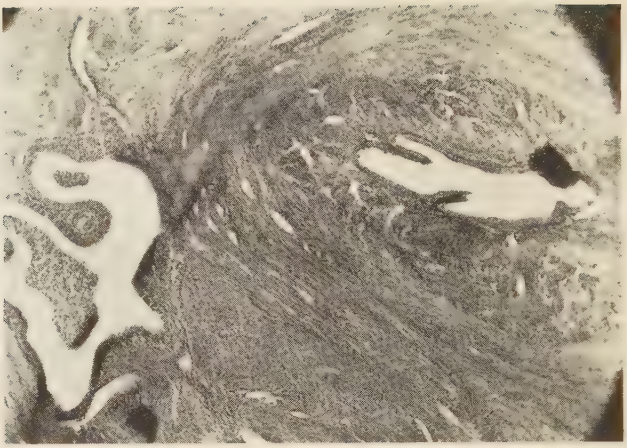

Abbildung 33. Endometriosis uteri interna in der Nähe der Tube, deren intramuraler Teil auf der Abbildung rechts zu sehen ist. Vergr. ca. 40.

bei Kaninchen unter die Haut hinter dem Ohr implantierte. Bei seinen Untersuchungen kam er zu dem Ergebnis, dass das heterotope Schleimhautwachstum in dem Muskel in der Weise vor sich geht, dass einerseits durch Implantation, Kompression und Nekrobiose der Uterusmuskel geschädigt wird und seine defensive Fähigkeit herabgeht und andererseits verschiedentliche Faktoren, wie die Störungen im ovarial-hormonalen Gleichgewicht, bewirken, dass das Epithel zu infiltrativem Hineinwachsen in den Uterusmuskel stimuliert wird. Einen solchen die Resistenz des Uterusmuskels herabsetzenden Faktor können die Myome darstellen, die sehr oft in Verbindung mit Endometriosis uteri interna anzutreffen sind (u. a. Dougal in einem Drittel der Fälle und Dreyfuss in 70%; Turunen in 40 %, Hill und Luther in 46 % bei Endometriosis externa intraperitonealis), und ferner die Herabsetzung der Resistenz des Myometriums mit dem Alter, wofür das Vorkommen der Endometriosis im Uterusmuskel erst im späteren Fertilitätsalter spricht.

Das Auftreten der Endometriosis uteri interna im Fertilitätsalter und auch das Erscheinen der zyklischen Veränderungen bei derselben verleihen der Tatsache eine Stütze, dass die Funktion des Ovarialhormons bei der Entstehung dieser Endometriosis eine Rolle spielen muss. In der Funktion des Ovarialhormons müssen Störun-

Abbildung 34. Endometriosis uteri interna und Tubenendometriosis (rechts) nebeneinander. Vergr. ca. 40.

gen stattfinden, und mehrere Forscher betrachten als solche die Störungen in der Sekretion des Follikelhormons (Dougal, Gironelli, Karlin, R. Meyer, Moss, Zaleski), und zwar handelt es sich besonders um eine Überproduktion von Follikelhormon (Jeffcoate, Potter und de Snoo).

Was die Entstehung der Tubenendometriosis betrifft, wirken bei derselben dieselben Faktoren mit wie bei der Entstehung der Endometriosis uteri interna. Huber hat bei seinen Untersuchungen festgestellt, dass Tubenendometriosis in grossem Masse (54,9 %) in Verbindung mit Myomen und namentlich mit multiplen Myomen vorkommt. Das so häufige gleichzeitige Auftreten von Myomen und Tubenendometriosis legt den Gedanken nahe, dass zu der Entstehung beider die gleichen Faktoren beitragen. Derselbe Reiz, der die Muskelzellen zur Bildung einer Tumors führt, würde auch die Grenzüberschreitung des Endometriums und die Hyperplasie auslösen. Als einen solchen Reiz könnte man Störungen in der Sekretion des Ovarialhormons betrachten. Das trifft jedoch nach Huber's Ansicht nicht zu, sondern der zur Entstehung der Tubenendometriosis mitwirkende Faktor besteht, wie bei der Endometriosis uteri interna, in der durch die Myome herbeigeführten Herabsetzung der Resistenz des Uterusmuskels. Dass

auch die durch das Alter bedingte Schwächung des Uterusmuskels die Entstehung einer Tubenendometriosis bewirkt, geht daraus hervor, dass die Tubenendometriosis in grösserer Zahl erst im höheren Fertilitätsalter, bei 44jährigen in 45 %, anzutreffen ist (vgl. S. 20). Dass auch die hormonalen Einflüsse einen Anteil an dem Hineinwachsen von Uterusschleimhaut in die Tube haben, unterliegt gar keinem Zweifel. Mehrere Forscher, wie Huber, Mestitz, Philipp und Sampson, sind denn auch der Meinung, dass die beiden Endometriosisformen nahe miteinander verwandt sind, und oft besteht ja neben einer Tubenendometriosis eine Endometriosis auch im Uterus.

Obwohl die Forscher dem gleichzeitigen Vorkommen dieser beiden Endometriosen Beachtung geschenkt haben, habe ich im Schrifttum nichts darüber erwähnt gefunden, wie oft sie gleichzeitig auftreten.

Bei meinen eigenen Untersuchungen habe ich konstatiert, dass Tubenendometriosis und Endometiosis uteri interna gleichzeitig in 15 von 26 Fällen, d. h. in 57.6 %, vorlagen. Bedenkt man, dass meine Präparate verhältnismässig klein, nur ca. 5 × 5 mm, sind, so ist die genannte Zahl auf keinen Fall zu hoch, vielmehr ist es wahrscheinlich, dass bei Untersuchung eines grösseren Gebietes, besonders des Uterushornes, noch mehr Endometriosen im Uterusmuskel festzustellen wären. Huber erwähnt, dass in der Umgebung der Tube Drüsenschläuche liegen, die mit der ektopischen Schleimhaut der Tube zusammenhängen. Nur in einem Fall habe ich in meinem Material gefunden, dass die Tubenendometriosis mit Drüsenschläuchen im Uterusmuskel in Verbindung stand. In allen anderen Fällen waren sie deutlich von der Tubenendometriosis getrennt. Meine Serienschnitte umfassen den intramuralen Teil der ganzen Tube ohne Überspringung irgendeiner Stelle, so dass ich dieses Verhalten mit Sicherheit feststellen konnte (Abb. 33 und 34). *In 12 (46.1 %) meiner 26 Fälle von Tubenendometriosis habe ich auch Myome im Uterus nachgewiesen. Für das Vorkommen der Tubenendometriosis erst im höheren Fertilitätsalter spricht auch, dass das durchschnittliche Alter der Patientinnen in meinen Fällen 41.3 Jahre beträgt. Die jüngste Patientin war 29 und die älteste 51 Jahre alt. 22 Patientinnen hatten das 35. Lebensjahr überschritten.*

Es besteht meines Erachtens auch kein Unterschied in der Bil-

dung der Tubenendometriosis und der Endometriosis uteri interna. Bei der letzteren erfolgt das Wachstum der Schleimhaut basalwärts über die normale Schleimhautmuskelgrenze. Das Stromagewebe entsendet zuerst Bündel in den Muskel, und wenn das Stroma so den Weg gebahnt hat, folgen die Drüsen nach. Wie R. Meyer erklärt, beruht das Eindringen darauf, dass das Stroma histolytische Eigenschaften besitzt, es schmelzt interfaszikuläres Gewebe und den Muskel selbst ein. Die Endometriosis wächst gern längs der Gewebsinterstitien und der Lymphspalten, immer in der Richtung des kleineren Widerstandes. Philipp und Huber haben bezüglich der Entstehung der Tubenendometriosis erklärt: »Es handelt sich bei der Tubenadenomyosis um eine Oberflächengrenzüberschreitung, wodurch die Grenze Uterusschleimhaut — Tubenschleimhaut lateralwärts verschoben wird.» (Vgl. S. 22.) Bei meinen Untersuchungen glaube ich jedoch gezeigt zu haben, dass auch dieser Unterschied nicht zwischen der Tubenendometriosis und der Endometriosis uteri interna besteht. Auch bei der Tubenendometriosis wächst die Uterusschleimhaut basalwärts hinter das Epithel der Tube, wo sie tief in den intramuralen Teil der Tube, ja bis in den Isthmusteil eindringen kann (vgl. S. 36).

Der Endometriosis uteri interna und der Tubenendometriosis ist also folgendes gemeinsam:

1) *Ihr verhältnismässig häufiges Vorkommen, obwohl sie bei einem geringen Grade klinisch nicht nachweisbar sind.*

2) *Sie treten sehr oft, zumindest in über 50 %, gleichzeitig auf.*

3) *Die gleichen Ursachen, wie Myome, Fertilitätsalter und Störungen in der Funktion des Ovarialhormons, bewirken, dass sich Endometriosis im Uterusmuskel und in der Tube ausbildet.*

4) *Sie entstehen auf die gleiche Weise.*

Darüber, wie oft die Endometriosis uteri interna gleichzeitig mit der Endometriosis externa vorkommt, habe ich in der Literatur nur zwei Angaben gefunden. Lewinski hat in 50 % gleichzeitig Endometriosis uteri interna und Endometriosis externa konstatiert. Lohmann hat unter 70 Fällen von Endometriosis externa 28 Fälle von Endometriosis uteri interna festgestellt.

In meinem eigenen Material habe ich in 28 Fällen von Endometriosis externa intraperitonealis 15 oder 53.5% Endometriosen im Uterusmuskel angetroffen. Ich betone noch einmal, dass ich diese Fälle

von Endometriosis uteri interna bei der Untersuchung der Tubenendometriosis in Serienschnitten beobachtet habe; die Präparate waren klein, im Mittel nur 5 × 5 mm, weshalb es wahrscheinlich ist, dass bei Untersuchung eines ausgedehnteren Gebietes noch viel mehr im Uterusmuskel zu finden wären. Meine Zahl ist also keinesfalls zu hoch, im Gegenteil vielleicht zu niedrig.

Wie aus Philipp's und Huber's sowie meinen eigenen Untersuchungen hervorgegangen ist, tritt die Endometriosis externa intraperitonealis fast immer in Verbindung mit Tubenendometriosis auf: nach den Untersuchungen der beiden genannten Forscher in 82.6 % und nach meinen eigenen in 92.8 %.

Das gleichzeitige Vorkommen der verschiedenen Endometriosisformen ist mithin bemerkenswert. Die Endometriosis externa intraperitonealis findet sich beinahe immer gleichzeitig mit Tubenendometriosis und in über der Hälfte der Fälle gleichzeitig mit Endometriosis uteri interna. Endometriosis uteri interna und Tubenendometriosis treten sehr oft, mindestens in über der Hälfte der Fälle, auch gleichzeitig auf.

Im Hinblick auf das Obige ist es meiner Ansicht nach nicht ganz am Platze, die Endometriosis pathologisch-anatomisch und genetisch in eine externa und eine interna einzuteilen, denn in Verbindung mit Endometriosis externa ist sehr oft Endometriosis interna anzutreffen, obwohl sie selten so weit entwickelt ist, dass sie klinische Symptome gibt. Die klinischen Symptome sind ganz verschieden und für beide Erkrankungen typisch, so dass die Einteilung klinisch dagegen angebracht ist.

6. Ist die Tubenendometriosis der Ausgangspunkt der intraperitonealen Endometriosis?

Diese Frage ist früher nur von Philipp und Huber behandelt worden, und sie sind der Ansicht, dass die Ursache einer Endometriosis in der Bauchhöhle in endometriotischen Veränderungen in der Tube und in Tubenpolypen besteht. Bei ihren Untersuchungen haben sie festgestellt, dass die Tuben in vier Fünfteln dieser Fälle durch eine Tubenendometriosis verstopft sind, so dass also die Sampsonsche Theorie über die Wanderung von Uterusschleimhautstücken retrograd mit dem Menstruationsblut durch die Tuben in die

Bauchhöhle nicht möglich sein würde. Die ampullären Teile der Tuben waren dagegen offen, so dass von der Tubenendometriosis abgelöste Stücke in die Bauchhöhle gelangen konnten. Nach der Sampsonschen Theorie sind die Schleimhautstücke bei der Menstruation abgestossen, aber nach Philipp und Huber können sich von der Tubenendometriosis Stücke ausser bei der Menstruation auch im Intermenstrum infolge der Kontraktion der Tube ablösen, wobei sie sicher implantationsfähig sind. In dem kleinen Teil von Bauchhöhlenendometriosis, in dem in den intramuralen Teilen der Tube keine Endometriosis vorhanden war, ist bei den Patientinnen früher ein intrauteriner Eingriff, wie Abrasion, Pertubation, eine Einführung von Laminarien usw., vorgenommen worden, und es können infolge davon abgelöste implantationsfähige Uterusschleimhautstücke durch die Tuben in die Bauchhöhle eingedrungen sein. Auch Mátyás veröffentlicht einen Fall, in dem bei der Laparotomie nach Laminarien und Abrasion in der Fossa Douglasi Blut und Uterusschleimhautstücke konstatiert wurden, die offenbar durch die Tuben in die Bauchhöhle geraten sind. In zwei Fällen, in denen der ampulläre Teil der Tuben verstopft war, fanden Philipp und Huber Endometriosis im ganzen Bezirk der Tube. Dagegen haben sie darunter keine Fälle angetroffen, in denen der ampulläre Teil offen war, Endometriosis im freien Abschnitt der Tube, ausser wenn sich die Endometriosis des intramuralen Teiles kontinuierlich auch bis in den distalen Teil der Tube fortsetzte.

Die Endometriosis entsteht also in der Bauchhöhle nach Philipp und Huber entweder so, dass die Uterusschleimhaut per continuitatem vom Uterus durch die Wand in die Umgebung hineinwächst, und zwar gehören hierher die Endometriosen in den Parametrien, im retroperitonealen Bindegewebe, im oberen Teil der Vagina usw., oder *viel häufiger durch Implantation.* Die Implantation erfolgt meist so, dass sich von der Endometriosis im interstitiellen Teil der Tube Stücke ablösen, die retrograd in die Bauchhöhle wandern, oder in selteneren Fällen wird durch intrauterine Manipulationen lebende Uterusschleimhaut abgerissen, die durch die Tuben in die Bauchhöhle gerät und sich da implantiert.

Philipp und Huber haben jedoch nicht in Betracht gezogen, dass sich lebensfähige Uterusschleimhaut im Intermenstrum ohne intrauterine Eingriffe ablösen könnte. Das kann beispielsweise in

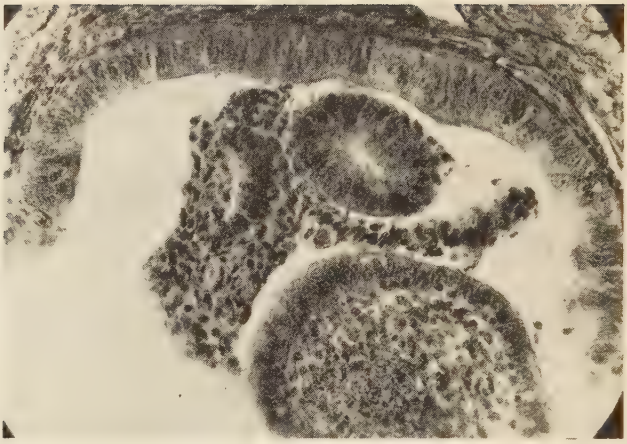

Abbildung 35. Im Lumen der Tube ein isoliertes Gewebsstück mit einem ganzen und einem halben Drüsenschlauch sowie ringsum Stromagewebe. Vergr. ca. 500.

hypoplastischen Uteri der Fall sein, in denen man starke Kontraktionen findet (Turunen). Als eine Möglichkeit sind auch die sogenannten Pseudomenstruationen ohne Ovulation zu beachten. Die Uterusschleimhaut befindet sich bei der Pseudomenstruation im Proliferationsstadium, und es ist festgestellt, dass sich bei Menschen gelegentlich dieser zyklischen Blutungen oberflächliche Schichten der Corpusschleimhaut losreissen. So abgelöste Uterusschleimhautstücke können möglicherweise die Ursache zur Bildung einer Endometriosis externa intraperitonealis abgeben (v. Numers).

In meinen eigenen Fällen habe ich die Tuben nicht so oft verstopft gefunden wie Philipp und Huber. *Die Tuben waren in 14 von 26 Fällen, d. h. in 53.8 %, verstopft.* In 8 dieser Fälle konnte ich Serienschnitte vom ganzen intramuralen Teil beider Seiten herstellen, während ich solche in 6 Fällen nur von der einen Tube gewann. Diese Fälle verteilen sich folgendermassen auf die verschiedenen Stadien: Endometriosis serosae pelvis 1, Endometriosis retrocervicalis 5 und Endometriosis retrouterina 8. Von den Fällen, in denen die Tubenlumina nicht ganz von der Tubenendometriosis verstopft waren, gehörten zu Gruppe I 3, zu Gruppe II 2 und zu Gruppe III 7. Die Fälle, in denen das Tubenlumen offenstand, waren also unter den beginnenden, leichteren Fällen von Endometriosis externa in-



Abbildung 36. Drüsenschläuche und Stromagewebe enthaltendes Gewebsstück frei im Lumen der Tube. In der Tube findet sich links Endometriosis. Vergr. ca. 500.

traperitonealis (I) häufiger. Unter den 8 beiderseitigen Fällen waren die Tuben auf beiden Seiten verstopft in 5, in 3 Fällen war nur die eine Tube verstopft, aber die andere offen. Nur in 2 dieser 3 Fälle stand die eine Tube deutlich offen, in einem war das Tubenlumen als sehr kleine Spalte zu sehen, so dass es nur mit Hilfe der Serienschnitte als Tubenlumen festgestellt werden konnte. Von 6 Fällen, bei denen nur die eine Tube erfasst wurde, die aber verstopft war, ist mithin nicht sicher bekannt, ob auch die fehlenden Tuben verstopft waren. Im allgemeinen waren jedoch die Veränderungen in den beiden Tuben von gleicher Art, z. B. sind beide Tuben in den meisten Fällen verstopft, Polypen treten gewöhnlich beiderseits auf usw. Hieraus darf ich wohl mit verhältnismässig grosser Sicherheit schliessen, dass bei den 6 Fällen, in denen nur je die eine Tube erfasst wurde und diese verstopft ist, auch die meisten der fehlenden Tuben verstopft sein müssen. *Mindestens in einem Drittel meiner Fälle sind also beide Tuben verstopft gewesen.*

Unter den 12 Fällen, in denen das Tubenlumen offen war, habe ich Serienschnitte vom intramuralen Teil der beiden Tuben in 4 und von dem nur einer Tube in 8 Fällen erhalten. Die Tubenendometriosis drückt das Tubenlumen in allen Fällen zusammen, aber nicht in allen gleich viel. In manchen Fällen kann das Tubenlumen

sogar sehr klein sein, so dass es nur mit Hilfe von Serienschnitten möglich gewesen ist, es festzustellen. In einem Fall konnte ich nur auf die Weise das Offenstehen des Lumens konstatieren, dass ich nach der Operation in die Tube blauen Farbstoff injizierte, der im Serienschnitt noch zu sehen war. In anderen Fällen stand das Tubenlumen jedoch deutlich offen. Nach meiner Schätzung war das Tubenlumen in 4 Fällen so klein, dass es unmöglich scheint, dass die bei der Menstruation abgestossenen Schleimhautstücke durch dasselbe passieren konnten. Indessen ist damit zu rechnen, dass das Tubenlumen nicht immer von gleicher Art ist, sondern Variationen zeigt. Hermstein und Neustadt haben z. B. bei ihren röntgenologischen und pertubaren Untersuchungen festgestellt, dass die Mucosa sich im Prämenstrum verdickt und die Tube temporär verstopft und dass sich die Tube erst nach der Menstruation öffnet. Während der Gravidität bleibt diese Okklusion der Tube bestehen.

In vier der Fälle, in denen der interstitielle Teil der Tube verstopft ist, findet sich in den Operationsprotokollen die Angabe, dass der abdominale Teil der Tube offen war. Anamnestisch lag jedoch auch in den anderen Fällen keine Entzündung in den Tuben vor und auch kein ätiologisches Moment, das Verdacht auf eine Entzündung erregen würde. In einem der 12 Fälle, in denen das Tubenlumen nicht ganz verstopft ist, ist erwähnt, dass der abdominale Teil der Tube okkludiert war. In zwei Fällen ist früher eine Curettage gemacht worden. Für die anderen ergibt sich aus den Krankengeschichten nichts, woraufhin man annehmen könnte, dass ihr ampullärer Teil verschlossen wäre. Möglicherweise können also in den ersteren Fällen von dem Endometriosisgewebe der Tube und in den letzteren auch von der Uterusschleimhaut abgelöste Stücke in die Bauchhöhle gewandert sein.

Belege dafür, dass Uterusschleimhaut- oder Endometriosisstücke durch die Tuben wandern, liefern die Befunde, bei denen derartige Gewebsfragmente frei im Lumen der Tube angetroffen wurden. Jägerroos hat solche schon 1915 bei seinen Untersuchungen gefunden. Er hatte sie im Isthmus- und im ampullären Teil der Tube konstatiert und war der Ansicht, dass sie nichts anderes als abgestossene Uterusschleimhaut seien. Baer und Sampson haben ähnliche Fragmente angetroffen und deuten sie ebenfalls als abgelöste Uterusschleimhaut. Neumann stellte sie in zwei Fällen fest,

Abbildung 37. Drüsenschläuche und Stromagewebe enthaltendes Gewebsstück frei im Lumen der Tube. Vergr. ca. 90.

im einen war die Operation 3 Wochen und im anderen 4 Tage nach den letzten Menses ausgeführt worden. Er meint gleicherweise, dass diese Gewebsfragmente aus dem Uterus dorthin gelangt sind, aber mit bei der Menstruation abgestossener Schleimhaut haben sie nichts zu tun, da sie durchaus lebensfähig sind, vielmehr sind sie nach NEUMANN's Ansicht als mechanisch abgerissene Schleimhautstücke aufzufassen. NOVAK hat in 7 Fällen Endometrium frei im Lumen der Tube gefunden, in 5 Fällen waren die Stücke seiner Meinung nach zu gross, als dass sie durch den uterinen Teil der Tube hätten passieren können.

Bei meinen Untersuchungen habe ich derartige an Endometrium erinnernde Gewebsstücke frei im Lumen der Tube insgesamt in vier Fällen finden können. In 3 Fällen ist die Tube in ihrem intramuralen Teil ganz von der Tubenendometriosis verstopft, und diese Stücke, die Drüsenschläuche und um sie herum an Stroma erinnerndes Gewebe enthalten, liegen lateralwärts von der Stelle, an der die Tubenendometriosis schon ihren Abschluss gefunden hat (Abb. 35 und 36). In einem dieser drei Fälle zeigen sich derartige Drüsenschläuche im Tubenlumen an der Stelle, wo die Tube nach beiden Richtungen von der Endometriosis verstopft ist (Abb. 36). Im vierten Fall, in denen ich ein solches an Uterusschleimhaut erinnerndes

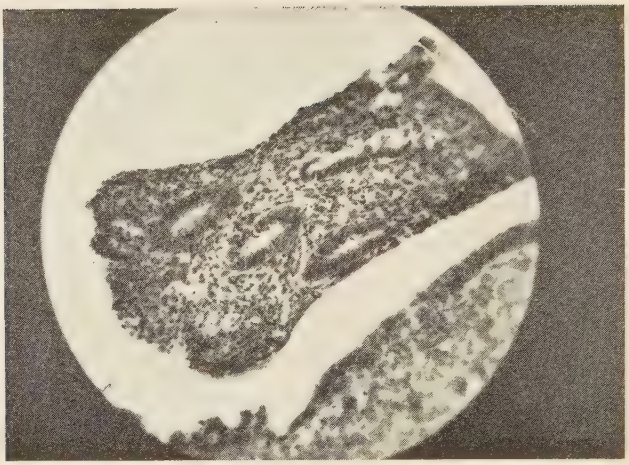

Abbildung 38. Aus Abbildung 37 bei stärkerer Vergrösserung. Vergr. ca. 500.

Stück frei im Tubenlumen konstatierte, war in dem intramuralen Teil der Tube zwar eine weitreichende Tubenendometriosis vorhanden, aber das Tubenlumen war auf der ganzen Strecke deutlich offen. Auch hier liegt das Gewebsstück lateralwärts von der Stelle, an der die Tubenendometriosis schon aufgehört hat (Abb. 37 und 38).

Meines Erachtens ist es klar, dass diese frei im Lumen der Tube liegenden, Drüsenschläuche und Stromagewebe enthaltenden Gewebsfragmente sich in den drei ersten Fällen, in denen der intramurale Teil der Tube verstopft ist, von der Tubenendometriosis im intramuralen Teil der Tube abgelöst haben müssen. Es besteht keine Möglichkeit, dass sie aus der Uterushöhle dorthin gewandert wären. Im letzten Fall, in dem das Lumen der Tube offen ist, kann dieses Gewebsstück dagegen entweder aus der Uterushöhle oder aus der Tubenendometriosis in die Tube gelangt sein. Bei der Patientin war früher keine intrauterine Manipulation vorgenommen worden, und die letzten Menses hatten 8 Tage vor der Operation stattgefunden. Ist es denn möglich, dass ein so viele Tage frei im Tubenlumen befindliches Schleimhautstück noch wie völlig gesunde Schleimhaut aussieht?

Die Ablösung von Gewebsstücken aus der Tubenendometriosis erfolgt entweder bei der Menstruation der Endometriosis oder,

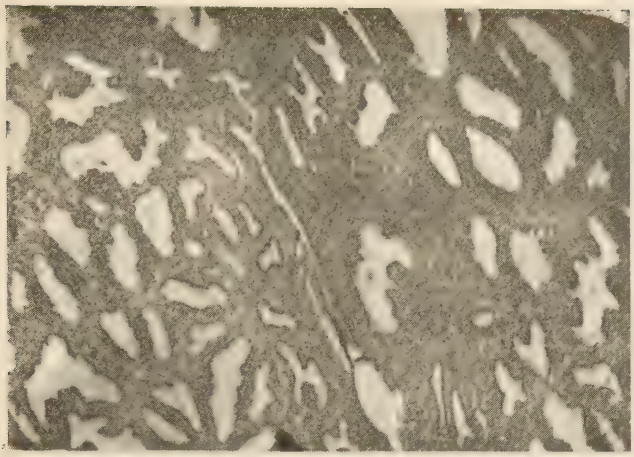

Abbildung 39. Das Lumen der Tube ist durchgängig offen, ist aber an dieser Stelle nur als schmale Spalte von mächtigem Endometriosisgewebe umgeben mitten in der Abbildung zu sehen. Vergr. ca. 90.

wie Philipp und Huber behaupten, auch infolge der Kontraktionen der Tube. In den drei oben angeführten Fällen, in denen Endometriosisstücke im Tumenlumen auftraten und die Tuben im intramuralen Teil verstopft waren, war die Operation in einem 4 Tage und in den beiden anderen 20 und 21 Tage nach den letzten Menses ausgeführt worden. Im ersteren besteht die Möglichkeit, dass die Gewebsstücke bei der Menstruation abgestossen worden sind, aber in den letzteren ist eine so lange Zeit seit den Menses verstrichen, dass für ihre Ablösung eine natürlichere Ursache verantwortlich gemacht werden zu können scheint.

In den zwei Fällen von Tubenendometriosis, in denen das Tubenlumen offen ist, war ein Jahr vor der Operation eine Abrasion gemacht worden. Die Schmerzen hatten erst danach begonnen, und bei der Operation wurde festgestellt, dass sich die Endometriosis in der Bauchhöhle noch nicht weit entwickelt hatte. In einem meiner Fälle, in dem Endometriosis in der Tube vorlag, war 6 Jahre vorher eine Auskratzung der Gebärmutter im Zusammenhang mit einem Abort vorgenommen worden. Bei der Operation wurde konstatiert, dass die Endometriosis in der Bauchhöhle weit fortgeschritten war: die beiden Ovarien hatten sich in faustgrosse Teerzysten umgewandelt, und die Hinterfläche des Uterus war in gros-

sem Umfang an der Vorderwand des Rectums adhärent. Diese drei Fälle sprechen dafür, dass bei einer intrauterinen Manipulation, wie z. B. bei Abrasion, gesunde Uterusschleimhaut durch die Tuben in die Bauchhöhle geraten kann, wo sie sich implantiert und eine Endometriosis bildet.

Bei meinen Untersuchungen habe ich also gefunden, dass die Tubenendometriosis in über 50 % den intramuralen Teil der Tube verstopft und beide Tuben in mindestens einem Drittel der Fälle okkludiert sind.

In manchen der Fälle, in denen die Endometriosis in der Tube deren intramuralen Teil nicht ganz verstopft, ist das Lumen der Tube doch so stark verkleinert, dass es für die Schleimhautstücke nicht möglich ist, dasselbe zu passieren.

In vier Fällen habe ich frei im Tubenlumen Gewebsstücke gefunden, die Drüsenschläuche und um dieselben herum Stromagewebe enthalten. Sie liegen lateralwärts von der Stelle, bei der die Tubenendometriosis schon aufgehört hat. In drei dieser Fälle ist der intramurale Teil der Tube von der Endometriosis verstopft, in einem ist das Tubenlumen offen.

In allen von mir untersuchten Fällen von beginnender Endometriosis externa intraperitonealis bestand Endometriosis in der Tube, aber nur in einem von vier Fällen verstopfte sie das Tubenlumen vollständig. In den weiter entwickelten Fällen von Endometriosis externa intraperitonealis waren die Tuben in 13 ganz und in 9 nur teilweise okkludiert. In den 2 Fällen ohne Tubenendometriosis war die intraperitoneale Endometriosis schon weit fortgeschritten.

Nach meiner Auffassung kann wenigstens in den Fällen, in denen die Tubenendometriosis die intramuralen Teile der beiden Tuben verstopft (in etwa einem Drittel meiner eigenen Fälle), nicht von einer Entstehung der intraperitonealen Endometriosis derart die Rede sein, dass entweder bei der Menstruation oder infolge eines intrauterinen Eingriffs abgerissene Uterusschleimhautstücke durch die Tuben in die Bauchhöhle wanderten und sich da implantierten. In diesen Fällen müssen sich die Endometriosisstücke von der Tubenendometriosis entweder bei deren Menstruation oder sonstwie ablösen. In den Fällen, in denen in der Tube Endometriosis besteht, aber das Tubenlumen auf der einen oder beiden Seiten so weit offen ist, dass die Schleimhautstücke aus der Uterushöhle durch die Tuben in die Bauchhöhle gelangen könnten, ist

es natürlich möglich, dass die Implantate der Endometriosis dorther kommen. Dabei kämen vor allem die durch intrauterine Manipulationen abgelösten lebenden Schleimhautstücke in Betracht, wie es sich in einem meiner Fälle verhielt, in dem keine Tubenendometriosis vorhanden war oder sich möglicherweise auch bei der Menstruation lebende Schleimhautstücke ablösen. Auch ist es denkbar, dass im Intermenstrum und bei der sogenannten Pseudomenstruation lebensfähige Uterusschleimhaut abgestossen wird. Nichts spricht jedoch dagegen, dass sich auch in diesen Fällen aus der Tubenendometriosis Gewebsstücke herauslösen, die durch die Tuben in die Bauchhöhle wandern und da eine Endometriosis verursachen.

7. Die Verbreitung der Endometriosis auf dem Blutgefässwege.

Die Entstehung der intraperitonealen Endometriosis kann also gut mit Hilfe der Implantation erklärt werden. Dazu bestehen, wie mir scheint, drei verschiedene Möglichkeiten: 1) die Stückchen lösen sich von der Tubenendometriosis ab, 2) von der Uterusschleimhaut können sich während der Menstruation auch lebensfähige Schleimhautstücke ablösen oder infolge abnormer Uteruskontraktionen werden sie auch im Intermenstrum abgestossen, und 3) infolge instrumenteller Manipulationen lösen sich lebensfähige Uterusschleimhautstücke los, die in die Bauchhöhle geraten.

Die Entstehung der Narbenendometriosis kann man sich auch so erklären, dass Uterusschleimhautstücke in die Wunde geraten, wie bei Ventrofixation oder nach einer kleinen Sektion (u. a. Haselhorst, Otto und Turunen). In den Parametrien, dem retroperitonealen Bindegewebe und dem oberen Teil der Vagina kann die Endometriosis hinwieder in der Weise zustande kommen, dass eine Endometriosis uteri interna dahin per continuitatem wächst (u. a. Huber, Philipp und Turunen). Desgleichen können bei der Abrasion Implantate in Wunden der Vagina und des Perineums gelangen (Turunen). Ausserdem findet man Endometriosis auch noch extraperitoneal an Stellen der Art, dass ihr Vorhandensein wohl nur so erklärt werden kann, dass es sich um eine Verbreitung von

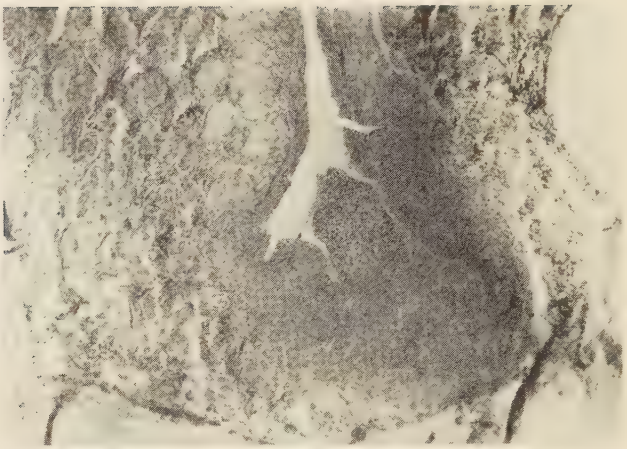

Abbildung 40. Endometriumgewebe als freie Bildung im Lumen einer Vene. Vergr. ca. 90.

Endometriumstücken durch Metastase längs der Blutgefäss- oder der Lymphwege gehandelt haben muss.

Biebl, Navratil und Kramer haben Endometriosis im Arm und Mankin im Oberschenkel festgestellt. Bieel vertritt bezüglich der Genese den Standpunkt, dass die Endometriosis mesenchymal von Gewebe ausgeht, wobei ein örtlicher hormonaler Einfluss Hand in Hand mit der Konstitution und der Empfindlichkeit wirkt. Andere sind der Ansicht, dass die Endometriosis hier durch Metastasen auf den Lymphwegen entstanden ist. Es sei erwähnt, dass dieselbe Patientin, bei der Navratil einen Endometriosisherd im Arm gefunden hatte, 3 Jahre später wegen Endometriosis uteri interna operiert wurde. Navratil gibt daher später die Verbreitung der Endometriosis auch auf dem Blutgefässwege zu. Hart, Schwarz und Crossen konstatierten Endometriosis auch in den Lungen, und diese lässt sich wohl nur so erklären, dass sich Endometriumstücke dorthin auf dem Blutgefässwege verbreitet haben müssen. Manche Forscher stehen jedoch auf dem Standpunkt der von Halban vorgeführten lymphogenen Theorie, und tatsächlich haben Lahm, Mestitz, Sampson, Schiller, Tausch und Wolff Endometrium in den Lymphgefässen nachgewiesen.

In einer Vene ist Endometriosis erstmals von Sampson gefun-

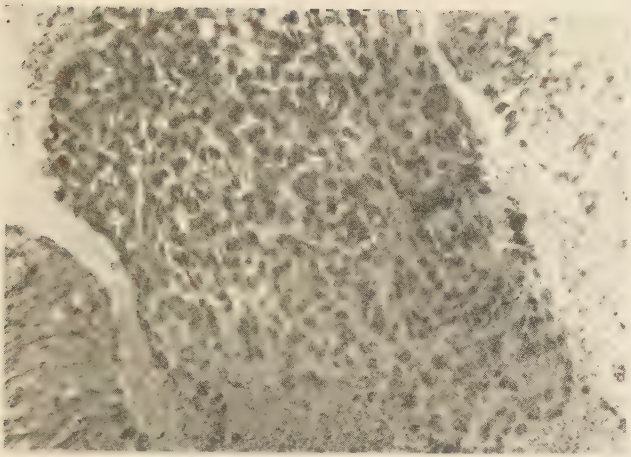

Abbildung 41. Abbildung 40 bei stärkerer Vergrösserung. Die Bildung enthält reichlich Zellen, wenig Stützgewebe, ringsum findet sich Blut. Erinnert vollkommen an Stromagewebe. Vergr. ca. 500.

den worden. Er erklärt, dass die Uterusschleimhautzellen bei der Menstruation ebenso in eine Vene geraten können wie Chorionepitheliomzellen. Mithin können sowohl der Weg als die Verbreitungsweise bei gutartigen wie bei bösartigen Uterusschleimhautgeschwülsten die gleichen sein. Später haben Ascheim, Huber und Philipp in einer Vene Endometriosis festgestellt, und sie halten, wennschon in seltenen Fällen, eine hämatogene Ausbreitung für möglich. Hobbs und Bortnick haben dieses Verhalten in der Weise an Ratten geprüft, dass sie Endometriumgewebe in die Venen injizierten, wobei in den Lungen der Ratten Endometriosis entstand. Indessen gelang es Jacobsen nicht, Endometrium auf dem Blutgefässwege zu transplantieren.

In meinem Material fand ich in einem Fall in der Vene eines Muskels der Gegend des Cornu uteri Endometrium. Seiner Seltenheit wegen gebe ich den Fall im folgenden wieder.

33jährige Kassiererin. In das Krankenhaus aufgenommen 24. 5. 1940. Erste Menses mit 14 J., regelmässig, Zyklus 26 T., Dauer 5—6 T., Reichlichkeit gewöhnlich. Schmerzen vor und nach der Menstruation. Letzte Menses am 30. 5. War 2 J. verheiratet, danach 10 J. verwitwet, vor 11 J. ein Kind. Keine Aborte. Die Menses wurden von Mal zu Mal schmerzhaf-

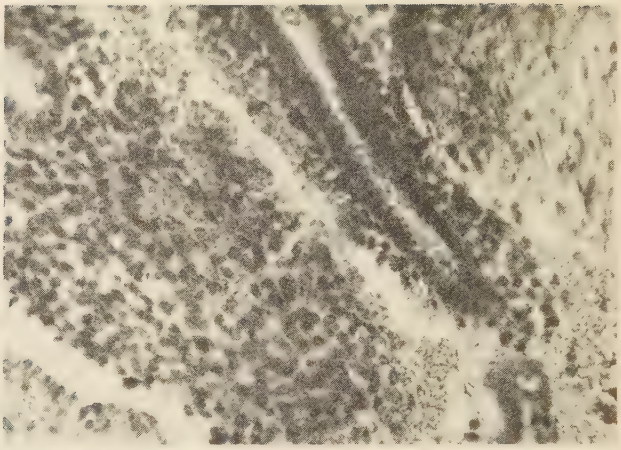

Abbildung 42. Etwas medialwärts von der vorhergehenden Abbildung tritt in dem Stromagewebe ein länglicher Drüsenschlauch auf. Vergr. ca. 500.

ter. Am heftigsten sind die Schmerzen am ersten und zweiten Tage der Menstruation und sind auf der rechten Seite stärker zu spüren. Während der vorletzten Menses waren sie so schwer, dass Pat. das Bett hüten musste. Pat. kommt wegen dieser Schmerzen in das Krankenhaus. *St. pr.:* Portio klein, nach unten und vorn gerichtet. Im hinteren Fornix eine an der Oberfläche unebene Erhabenheit, die recht empfindlich ist. Corpus uteri in Rvfl., fixiert. Rechts von ihm befindet sich ein annähernd faustgrosser, am Uterus fixierter, empfindlicher Tumor mit unebener Oberfläche. Links hinten ist ein etwa apfelgrosser Tumor mit unebener Oberfläche fixiert. SR 81/114. Hb 77 %. *Diagn.: Endometriosis retrouterina et ovariorum amb.* Operation am 27. 6.: *Exstirpatio uteri totalis. S-O:ectomia bilat.* Corpus uteri in Rvfl., vollständig fixiert, am Rectum adhärent. Die beiden Ovarien bilden annähernd faustgrosse Teerzysten, die bei der Ablösung platzen. Zwischen Rectum und Uterus zahlreiche kleine, teerartige Flüssigkeit enthaltende Kavernen. Es wird eine totale Exstirpation des Uterus auf übliche Weise ausgeführt, und auch die beiden Adnexe werden entfernt.

In den Serienschnitten konnte der intramurale Teil der Tube nicht auf beiden Seiten der ganzen Länge nach verfolgt werden, sondern von beiden Tuben ist der mediale Teil weggeblieben, weil der Schnitt des Präparates zu nahe an der Tube hingegangen ist. Auf beiden Seiten findet man im Uterusmuskel Drüsenschläuche und um sie herum Stromagewebe. Rechts im Stroma reichlich Blut. Links

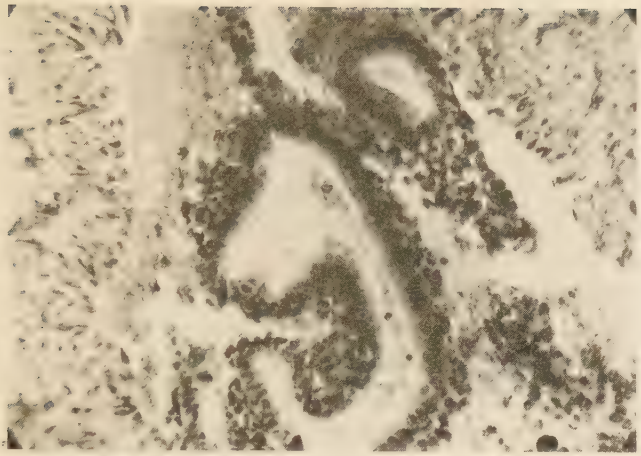

Abbildung 43. Noch weiter medialwärts von der vorhergehenden Abbildung sind mehrere Drüsenschläuche zu sehen. Das Epithel dieser Schläuche ist Zylinderepithel mit einem grossen runden Kern in den Zellen. Die Drüsen ähneln denen der Uterusschleimhaut. Man erkennt die Wand einer Vene; die Drüsenschläuche liegen im Innern der Vene. Vergr. ca. 500.

erscheint in einer Vene ein Gebilde, das frei im Venenlumen liegt. Es ist nicht mit Epithel bedeckt. Im Innern zeigt es zahlreiche runde, grosskernige Zellen, wenig Stützgewebe, an der Peripherie Blut. Das Gewebe erinnert durchaus an das Stromagewebe des Endometriums (Abb. 40 und 41). In den Serienschnitten lässt sich verfolgen, dass das Gebilde an keiner Stelle an der Wand der Vene anhaftet. Etwas medialwärts sieht man mitten in dem Stromagewebe Drüsenschläuche, die teils lange, teils runde und teils zerrissene Fragmente von Drüsenschläuchen sind (Abb. 42). Im medialen Teil nimmt die Zahl der Drüsenschläuche zu. Ihr Epithel ist Zylinderepithel mit einem grossen Kern in der Mitte. Sie gleichen durchaus den Drüsenschläuchen des Endometriums (Abb. 43). Anfangs liegt um das Gebilde herum auf jeder Seite Venenwand, aber später ist der Verlauf der Vene derart, dass das Venenlumen nicht mehr vollständig zu sehen ist. In den Serienschnitten habe ich jedoch sicher konstatieren können, dass es sich fortwährend um dasselbe an Endometrium erinnernde Gewebsstück handelt.

Das Stück im Lumen der Vene ist meiner Ansicht nach unstreitig Endometrium. Endometrium ist, wie sich oben gezeigt

hat, in der Vene sehr selten angetroffen worden, aber ich möchte glauben, dass sie sich in Serienschnitten häufiger wird finden lassen. *Dieser Befund beweist ausser den früher erhobenen, dass sich die Endometriosis auch metastatisch auf dem Blutgefässwege ausbreiten kann, und auf diese Weise sind die weit von den Genitalien entfernt lokalisierten extraperitonealen Endometriosisherde wie in den Extremitäten und vor allem in den Lungen zu erklären.* Derartigen Endometriosen begegnet man sehr selten, was darauf beruht, dass Endometriosis selten in die Blutgefässe gelangt und zum anderen der Hormongehalt des Gewebes weiter von den Genitalien weg so gering ist, dass ein solches Implantat dort nicht mehr leicht wächst. Es ist nämlich konstatiert, dass der Hormongehalt in den Geweben um die Eierstöcke herum am grössten ist.

8. Die Tubenendometriosis als Ursache der bei der Endometriosis vorkommenden Sterilität.

Zu den typischsten Folgen der Endometriosis gehört die Sterilität. Manche Endometriosispatientinnen wenden sich denn auch wegen ihrer Sterilität an den Arzt. Von den 26 Fällen von retrozervikaler Endometriosis, die Albrecht aus der Literatur zusammengestellt hat, waren 15 primär steril. Von den 137 Endometriosisfällen Dougal's waren unter den Verheirateten 14 % primär steril, von den übrigen waren 75 % seit 5 und 50 % seit 10 Jahren nicht schwanger gewesen. Karlin und Osjakina konstatierten unter Fällen von Endometriosis uteri interna eine Sterilität von 36.3 %. In Finnland hat Turunen ein grosses Material veröffentlicht, das 140 verheiratete Endometriosispatientinnen umfasst. Er rechnet als primär steril die Patientinnen, bei denen die Sterilität 3 Jahre seit der Verheiratung gedauert hat, und als sekundär steril diejenigen, welche nach dem letzten Partus oder Abort 5 Jahre in steriler Ehe gelebt haben. Turunen hat bei seinen Untersuchungen festgestellt, dass die gesamte Sterilität in den Endometriosisfällen 90 % beträgt, wovon *43.6* % primär steril und 46.4 % sekundär steril sind. Nicht sterile finden sich 2.9 %, und in weniger als 3 Jahre dauernder unfruchtbarer Ehe lebten von dem Material 7.1 %. Von den Endometriosispatientinnen Philipp's und Huber's waren 38 % primär steril.

Auch die Konzeption ist bei den Endometriosispatientinnen bedeutend herabgesetzt. Bei Philipp und Huber war die Fertilitätsziffer 1.177, bei Turunen etwas mehr, und zwar eine Konzeption von 1.5 je Patientin. Die geringe Höhe dieser Zahl wird deutlich, wenn wir zum Vergleich die Untersuchungen von Kahanpää über die Konzeptionspause der finnischen Frauen heranziehen. In den Jahren 1920—1930 betrug diese, sowohl die Partus als die Aborte mitgerechnet, 3.1 Jahre. Hiernach müsste die Konzeptionsziffer in dem Endometriosismaterial statt 1.5 mindestens 4.0 sein (Turunen).

Die obigen Zahlen veranschaulichen den Grad der Sterilität bei den Endometriosispatientinnen überhaupt. In Fällen, in denen bei den Endometriosispatientinnen Endometriosis in der Tube festgestellt war, sind die Sterilitätszahlen noch höher. So haben Philipp und Huber bei Patientinnen, die in Verbindung mit Endometriosis externa intraperitonealis eine Endometriosis in der Tube hatten, eine primäre Sterilität von 55 % und eine Fertilitätsziffer von nur 0.7 gefunden. Dieselben Forscher haben später im ganzen 616 Patientinnen untersucht, von denen bei 530 die Fertilität verfolgt werden konnte. Von dieser ganzen Menge waren primär steril 19.6 %. In den Fällen, in denen Tubenendometriosis konstatiert wurde, lagen 31.7 % primär Sterile vor. Zieht man von dem ganzen Material die Fälle von Tubenendometriosis ab, so zeigten von den übrigbleibenden nur 8.9 % Sterilität. Bei den Myompatientinnen betrug die Sterilität 16.6 %, aber wenn die Patientinnen im Zusammenhang mit dem Myom noch Tubenendometriosis hatten, belief sich die Sterilität auf 35.6 %. Die beiden Forscher haben auch festgestellt, dass die Tubenendometriosispatientinnen selten viele Kinder bekommen und früher steril werden als Frauen, die keine Tubenendometriosis haben.

Von meinen eigenen 26 Tubenendometriosispatientinnen waren verheiratet nur 14, die übrigen 12 ledig. Bei der Beurteilung der Sterilität kann ich also nur diese 14 Fälle verwerten. Die Zahl ist so gering, dass sich aus ihr natürlicherweise keine sicheren Schlüsse ziehen lassen, aber sie dürften doch in eine gewisse Richtung weisen.

Von den Verheirateten waren primär steril 35.7 % und sekundär steril 57.1 %, so dass die ganze Sterilität mithin 92.8 % betrug.

Der letzte Partus oder Abort hatte 6—25 Jahre vor der Aufnahme in das Krankenhaus stattgefunden. Alle Partus und Aborte in Betracht gezogen, fand ich die Konzeptionsziffer 1.35, die etwas kleiner als Turunen's Zahl in Endometriosisfällen, aber ein weniger grösser als der Wert Philipp's und Huber's bei Tubenendometriosis ist. Meine Untersuchungen gaben auch zu erkennen, dass die Konzeption im späteren Fertilitätsalter abnimmt oder ganz aufhört. Bei einer Gebärerin erfolgte der letzte Partus mit 35 Jahren, während der letzte Partus oder Abort bei allen anderen vor dem dreissigsten Lebensjahr stattgefunden hatte.

Wie ist diese bedeutende Sterilität bei den Endometriosispatientinnen zu erklären? Turunen hat sie folgendermassen gedeutet: Bei manchen, vor allem primär sterilen, an Endometriosis leidenden Frauen bestehen Entwicklungsstörungen in den Genitalien, in grösserem oder geringerem Masse Hypoplasie, ja Aplasie oder Atresie in der Vagina oder im Zervikalkanal. Diese Entwicklungsstörungen erschweren schon an sich die Konzeption, ja machen sie sogar unmöglich. Ausserdem können die eigentlichen Endometriosisherde, zumal wenn sie vernarbt sind und die zyklische Funktion in ihnen aufgehört hat, ein Hindernis für die Befruchtung bilden. Während die Endometriosis in das umgebende Gewebe hineinwächst, entwickelt sich an derselben Stelle eine Bindegewebsproliferation, die das Gewebe hart, narbig macht. Infolge davon vermindert sich die Beweglichkeit des Uterus und erschwert sich die Zirkulation in ihm. Auf diese Weise bleibt die für die Nidation des befruchteten Eies notwendige prämenstruelle Hyperämie und die Erweichung des Uterus in grösserem oder geringerem Masse weg. Aus demselben Grunde verschwinden auch nicht, wie es sich sonst in der Ehe verhält, die kongenitale Hypoplasie dieser Patientinnen oder die später in der Ehe auf der Basis der Endometriosis entstandene sekundäre Atrophie.

Bei der Untersuchung der Patientinnen nach einer konservativen Operation, bei der die Endometriosisherde und das Narbengewebe radikal genug entfernt sind, kann man feststellen, wieviel freier beweglich der Uterus geworden ist und wie sich der Uterus und die Gewebe in der Umgebung im Prämenstrum aufweichen.

Die Erklärung Turunen's wird durch die guten Resultate gestützt, die er bei den konservativ behandelten Endometriosispati-

entinnen erreicht hat. 26 (31.7 %) von 84 konservativ Operierten sind nach dem Eingriff schwanger geworden.

Philipp und Huber betrachten die obenerwähnten Ursachen der Sterilität jedoch als Nebenumstände. *Die Sterilität der an Bauchendometriosis leidenden Frauen beruht nach ihrer Ansicht darauf, dass der interstitielle Teil der Tube verstopft ist.* Bei ihren Untersuchungen in Fällen von Bauchendometriosis war der interstitielle Teil der Tube ja in vier Fünfteln okkludiert (vgl. S. 60). In dieselbe Richtung weist die Tatsache, dass in den Fällen von intraperitonealer Endometriosis, in denen Tubenendometriosis bestand, die primäre Sterilität bedeutend grösser (55 %) war als in den Fällen von Endometriosis externa intraperitonealis überhaupt (Turunen 43.6 %, Philipp und Huber 38 %). Baer hat schon früher (1932) geäussert, dass Endometriosis in der Tube an der Sterilität schuld sein könne, wenn sie die Tube ganz verstopft. Gleicherweise hat Caffier bei seinen Untersuchungen gefunden, dass die Tubenendometriosis eine von den Ursachen der Sterilität ist. Auch in den Fällen, in denen die Tube nicht ganz verstopft ist, obwohl Endometriosis in ihr besteht, hat die Tube keine Biegsamkeit mehr und ist das Konzeptionsvermögen daher erloschen.

Bei meinen Untersuchungen in 26 Fällen von Tubenendometriosis waren mindestens in einem Drittel die beiden Tuben in ihrem interstitiellen Teil ganz von der Tubenendometriosis verstopft. Es scheint mir infolgedessen natürlich, dass in diesen Fällen die Tubenendometriosis die Ursache der Sterilität sein muss.

In Fällen, in denen die Tubenendometriosis das Lumen der Tube nicht ganz verstopft, ist die Frage schwerer zu entscheiden. Es ist möglich, dass die Tubenendometriosis auch in diesen Fällen die Konzeption erschwert, aber auch die anderen im Zusammenhang mit der intraperitonealen Endometriosis angetroffenen Faktoren (z. B. die von Turunen erwähnten), wie Hypoplasie, Vernarbungen, starke fixierte Retroposition und -flexion usw., tragen ihrerseits zu der Sterilität bei. Dadurch dass man diesen Mängeln durch eine konservative Operation abhilft, kann man einen Teil von den Ursachen der Sterilität eliminieren. Hieraus erklären sich meiner Ansicht nach denn auch die günstigen Ergebnisse, die mit konservativen Operationen erzielt worden sind (Turunen 31.7 %). *Ich möchte glauben, dass die Resultate noch besser wären, wenn man*

nur diejenigen Fälle berücksichtigte, in denen z. B. durch Salpingo-graphie festgestellt wäre, dass die Tuben vor der Operation geöffnet sind.

SCHLUSSFOLGERUNGEN.

Meine Untersuchungen betreffen im ganzen 28 Fälle von Endometriosis externa intraperitonealis, bei denen ich den intramuralen Teil der Tube auf beiden Seiten in 15 Fällen geprüft und die Tube nur auf der einen Seite in 13 Fällen erhalten habe. In zwei Fällen fand ich keine Endometriosis in der Tube, so dass also in 26 (= 92.8 %) von 28 Fällen von Endometriosis externa intraperitonealis Endometriosis im intramuralen Teil der Tube vorlag. Die Grösse der Präparate war ca. 0.5 × 0.5 cm, ihre Dicke ca. 10 μ, und mein ganzes Material umfasst zusammen 29.000 mikroskopische Präparate.

An Serienschnitten, die die intramuralen Teile der Tube in ihrer Gesamtheit einschliessen, konnte ich, wie mir scheint, mit Sicherheit die Entstehung der Endometriosis in der Tube verfolgen. Sie findet so statt, dass die Uterusschleimhaut kontinuierlich in die Tube hineinwächst, wobei sie fortwährend unter dem Epithel, zwischen diesem und der Muskelschicht der Tube liegt. Das die Endometriose bedeckende Epithel ist mithin Tubenepithel. Die Endometriosis ist meist nur auf eine Seite der Tube lokalisiert und drückt das Lumen der Tube teilweise oder ganz von aussen her zusammen. Sie tritt gewöhnlich nur im intramuralen Teil der Tube auf, aber in einigen Fällen erstreckt sich die Tubenendometriosis bis in den Isthmusteil. Die Drüsenschläuche der Tubenendometriosis können sich in das Lumen der Tube öffnen, und dann setzt sich ihr Epithel als Epithel der Tube fort.

In denselben Fällen konnte ich die Uterusschleimhaut und die Tubenendometriosis zu verschiedenen Zeiten des Zyklus verfolgen und konstatieren, dass dieselben zyklischen Veränderungen, die in der Uterusschleimhaut eintreten, sich auch in der Tubenendometriosis abspielen. Bei der Tubenendometriosis findet man auch

eine Menstruation, und infolge dieser erscheint im Stromagewebe und im Lumen der Tube Blut. Die klimakterischen Veränderungen kommen auch bei der Tubenendometriosis zum Vorschein.

Tubenpolypen, die früher als selten betrachtet worden sind, sind bei Tubenendometriosis sehr häufig, sie treten in einem Drittel meiner Fälle auf und sind mindestens in der Hälfte der Fälle gleichzeitig in beiden Tuben anzutreffen. Die Tubenpolypen entstehen so, dass sich die Tubenendometriosis als polypöse Bildung in das Lumen der Tube fortsetzt und gewöhnlich bis in den intramuralen Teil der Tube hineinreicht, in manchen Fällen jedoch bis in den Isthmusteil vordringt. Das den Polypen bekleidende Epithel ist die Fortsetzung des die Tubenendometriosis bedeckenden Tubenepithels. Die in dem Polypen eingeschlossenen Drüsenschläuche können sich bis in sein Epithel erstrecken, wobei sie sich in das Lumen der Tube öffnen und ihr Epithel sich als Epithel des Polypen fortsetzt. Gewöhnlich nehmen die Drüsenschläuche im Spitzenteil des Polypen an Zahl ab, sie können sogar fehlen, und das Stromagewebe nimmt zu. In den Tubenpolypen finden zyklische Veränderungen statt, und infolge der Menstruation enthalten sie Blut.

Ich habe Tubenendometriosis in 57.6 % gleichzeitig mit Endometriosis uteri interna auftreten sehen. Diese Zahl ist jedoch wahrscheinlich zu niedrig, denn der Uterusmuskel wurde nicht innerhalb eines grösseren Gebietes untersucht. Die Endometriosis uteri interna kam bei meinen Untersuchungen in 53.5 % gleichzeitig mit Endometriosis externa intraperitonealis vor, doch ist diese Zahl aus demselben Grunde wie vorher zu klein. Ferner bin ich bei meinen Untersuchungen zu dem Ergebnis gekommen, dass dieselben Ursachen, wie Myome, das spätere Fertilitätsalter sowie die Störungen in der Absonderung der Ovarialhormone, die ein Hineinwachsen des Endometriums in den Uterusmuskel verursachen, auch sein Hineinwachsen in die Tube bewirken und dass die Endometriosis uteri interna und die Tubenendometriosis auf dieselbe Weise entstehen.

In drei Fällen, in denen der intramurale Teil der Tube von einer Tubenendometriosis verstopft war, fand ich Drüsenschläuche und Stromagewebe enthaltende Gewebsstücke frei im Lumen der Tube lateralwärts von der Stelle, an der die Tubenendometriosis bereits

aufgehört hat. Diese Stücke müssen sich von der Tubenendometriosis abgelöst haben. Es scheint denn auch natürlich, dass die Endometriosis externa intraperitonealis in Fällen (in etwa ⅓ meiner eigenen Fälle), in denen die Tubenendometriosis die intramuralen Teile der Tuben ganz verstopft hat, aus von dieser ausgehenden Gewebsstücken entsteht, sofern die Endometriosis externa intraperitonealis nicht vor der Okklusion der Tuben zustande gekommen ist. In den Fällen, in denen sich in der Tube Endometriosis findet, aber das Lumen der Tube entweder auf der einen oder auf beiden Seiten so weit offen ist, dass Uterusschleimhautstücke durch die Tuben in die Bauchhöhle wandern könnten, ist es selbstverständlich möglich, dass die Endometriosisimplantate dorther kommen. Dann würde es sich um lebensfähige Uterusschleimhautfragmente handeln, die sich bei der Menstruation, infolge abnormer Uteruskontraktionen oder durch intrauterine Manipulationen abgelöst haben. Es spricht indessen nichts dagegen, dass die Gewebsstücke sich auch in diesen Fällen von der Tubenendometriosis ablösen und durch die Tuben in die Bauchhöhle eindringen. Nicht in allen Fällen wurde bei der Operationen untersucht, ob das abdominale Ostium der Tuben offen war, aber nichts hat auf das Gegenteil hingewiesen, so dass die Passage der Gewebsstücke in die Bauchhöhle frei gewesen ist.

In einem Fall bemerkte ich in einer Vene des Uterusmuskels Endometrium, das frei im Lumen der Vene lag. Dieser Befund beweist ausser einigen früheren ähnlichen Feststellungen, dass sich die Endometriosis auch auf dem Blutgefässwege verbreiten kann, und auf diese Weise sind solche extraperitonealen Endometriosisbefunde wie in den Extremitäten und vor allem in den Lungen zu erklären. Derartigen Endometriosen begegnet man selten, was darauf beruht, dass die Endometriosis selten in die Blutgefässe gelangt und andererseits der Hormongehalt der Gewebe weiter von den Genitalien entfernt so gering ist, dass ein solches Implantat dort nicht mehr leicht wächst.

Von den 26 Endometriosisfällen waren nur 14 verheiratet, von diesen waren 35.7 % primär und 57.1 % sekundär steril, so dass die Gesamtsterilität 92.8 % beträgt. Der letzte Partus oder Abort hatte 6—25 Jahre vor der Aufnahme in das Krankenhaus stattgefunden. Die Konzeptionsziffer war bei Berücksichtigung sowohl der Partus

als der Aborte 1.35. Eine Patientin hatte ihren letzten Partus mit 35 Jahren gehabt, bei den anderen erfolgte der letzte Partus oder Abort vor dem dreissigsten Lebensjahr.

In etwa einem Drittel meiner Fälle waren die intramuralen Teile beider Tuben von Tubenendometriosis verstopft, und es scheint daher natürlich, dass die Tubenendometriosis wenigstens in diesen Fällen die Ursache der Sterilität darstellt. In Fällen, in denen die Tubenendometriosis die Tube nicht ganz verstopft, ist es denkbar, dass die Tubenendometriosis die Konzeption erschwert, aber auch andere bei der intraperitonealen Endometriosis angetroffene Faktoren tragen ihrerseits zum Zustandekommen der Sterilität bei.

ZUSAMMENFASSUNG.

1) *In Verbindung mit Endometriosis externa intraperitonealis kommt beinahe immer Endometriosis im intramuralen Teil der Tube vor (in 92.8 %). Da die Endometriosis externa intraperitonealis eine verhältnismässig häufige Erkrankung ist, muss die Tubenendometriosis eine bedeutend höhere Frequenz besitzen, als früher angenommen worden ist.*

2) *Die Tubenendometriosis entsteht so, dass Uterusschleimhaut kontinuierlich hinter dem Tubenepithel zwischen diesem und den Tubenmuskeln in die Tuben hineinwächst.*

3) *Die Tubenendometriosis folgt den zyklischen Veränderungen der Uterusschleimhaut.*

4) *Die Tubenpolypen sind bei Tubenendometriosis häufig und sind oft bilateral. Sie sind polypöse Fortsetzungen der Tubenendometriosis.*

5) *Die Tubenendometriosis tritt wenigstens in mehr als der Hälfte der Fälle gleichzeitig mit Endometriosis uteri interna und fast immer gleichzeitig mit Endometriosis externa intraperitonealis auf. Ebenso sind Endometriosis externa intraperitonealis und uteri interna in mehr als der Hälfte der Fälle gleichzeitig anzutreffen. Dieselben Ursachen, die zur Entstehung der Tubenendometriosis führen, bewirken auch das Zustandekommen der Endometriosis uteri interna, und sie entstehen auf gleiche Weise.*

6) *Intraperitoneale Endometriosis bildet sich in Fällen aus, in denen eine Tubenendometriosis die Lumina beider Tuben ganz verstopft, derart dass sich Endometriosisstücke von der Tubenendometriosis ablösen, sofern die Endometriosis externa intraperitonealis nicht schon vor der Okklusion der Tuben zustande gekommen ist. Wenn die Tubenendometriosis die Lumina der Tuben nur teilweise verstopft oder wenn sie ganz fehlt, können die Endometriosisimplan-*

tate auch aus der Uterushöhle kommen, und zwar handelt es sich dabei um lebensfähige Uterusschleimhautstücke. Auch in diesen Fällen können sich Endometriosisstücke auch von der Tubenendometriosis ablösen und Endometriosis in der Bauchhöhle hervorrufen.

7) *Die Endometriosis kann sich auch auf dem Blutgefässwege ausbreiten. So ist die Bildung der Lungen- und anderen Fernendometriosen zu erklären.*

8) *Als Ursache der bei Endometriosis vorkommenden Sterilität ist zum mindesten in den Fällen, in denen die Endometriosis beide Tuben verstopft, eine Tubenendometriosis zu betrachten. Sind bei einer Tubenendometriosis beide Lumina oder das eine Lumen der Tuben noch offen, so ist es möglich, dass die Konzeption auch in diesen Fällen durch die Tubenendometriosis erschwert wird, aber auch andere Faktoren im Zusammenhang mit der intraperitonealen Endometriosis können die Ursache der Sterilität sein, denn sonst liessen sich ja die guten Resultate, die bezüglich der Sterilität in Fällen von Endometriosis externa intraperitonealis durch konservative Operation erreicht worden sind, nicht erklären und wäre eine derartige operative Therapie ganz unnütz.*

Literaturverzeichnis.

Ahlfeld: zit. nach Zweifel.
Albrecht, H.: Halban-Seitz: Biologie und Pathologie des Weibes IV. 1928.
Ascheim, S.: Gynéc. et Obstétr. 40 (1939).
Aschoff: Mschr. Geburtsh. 1899.
Babes: zit. nach Albrecht.
Baer, W.: Zbl. Gynäk. 52. 1932.
Beck: zit. nach Zweifel.
Biebl, M.: Zbl. Chir. (S. 1026—1047) 1938.
Bluhm: zit. nach Albrecht.
Brankemann: Arch. Gynäk. 155. 1934.
Breus: zit. nach Albrecht.
Caffier, P.: Zbl. Gynäk. 52. 1928.
Caffier, P.: Zbl. Gynäk. 11. 1941.
Cannata, G.: Monit. ostetr.-ginec. 5. 1933.
Chiari: zit. nach Schauta.
Chydenius, J. J.: Finska Läk.sällsk. Hdl. 75. 1933.
Connseller, V.: Amer. J. Obstetr. 37. 1939.
Cordua: Zbl. Gynäk. 37. 1928.
Cozzi, L.: Arch. Ostetr. 40. 1935.
Cron & Gey: Amer. J. Obstetr. 13. 5.
Crossen, R.: Amer. J. Obstetr. 7. 1924.
Diesterweg: zit. nach Albrecht.
Dietrich, H.: Halban-Seitz: Biologie und Pathologie des Weibes V. 1. 1928.
Dougal, D.: Amer. J. Obstetr. 35. 1938.
Dreyfuss, M.: Amer. J. Obstetr. 39. 1940.
Engelhardt: zit. nach Albrecht.
Everett, H. S.: Amer. J. Obstetr. 22. 1931.
Frankl, O.: Arch. Gynäk. 135. 1929.
Frankl, O.: Z. Geburtsh. 115. 1937.
v. Franque: Zbl. Gynäk. S. 953. 1916.
Fuchs, H.: Zbl. Gynäk. S. 911. 1935.
Geist, S.: Amer. J. Obstetr. 25. 1933.
Gigl, J.: Zbl. Gynäk. 16. 1940.
Giornelli, L.: Riv. ital. Ginec. 15. 1933.

Halban, J.: Arch. Gynäk. 124. 1925.
Harbitz, H. Fr.: Norsk Mag. Laegevidensk. 97. 1936.
Harbitz, H. Fr.: Acta chir. scand. 74. Suppl. 30. 1934.
Hart: Frankf. Z. Path. 10. 1912.
Haselhorst, G.: Z. Geburtsh. 105. 1933.
Haselhorst, G. & Otto: Zbl. Gynäk. S. 2219. 1930.
Hauser: zit. nach Albrecht.
Heim, K.: Arch. Gynäk. 134. 1928.
Heim, K.: Arch. Gynäk. 152. 1933.
Heim, K. Arch. Gynäk. S. 994. 1940.
Heim, K.: Zbl. Gynäk. 51. 1927.
Heim, K.: Zbl. Gynäk. 33. 1938.
Henning: zit. nach Zweifel.
Hermstein & Neustadt: Z. Geburtsh. 88. 43.
Hill, J. & Luther, L.: Amer. J. Surg. 18. 1932.
Hobbs, J. & Bortnick, A. R.: Surg. etc. 69. 1939.
Huber, H.: Z. Geburtsh. 117. 1938.
Huber, H.: Arch. Gynäk. 166. 1938.
Huber, H.: Zbl. Gynäk. 14. 1939.
Iwanoff: Mschr. Geburtsh. 7. 1898.
Jacobi, H.: Zbl. Gynäk. S. 867. 1940.
Jacobsen: Arch. Surg. 5. 1922.
Jacobsen: Amer. J. Obstetr. 6. 1924.
Jacobsen: Arch. Path. a. Labor. Med. 1. 1926.
Jägerroos, B. H.: Z. Geburth. 72. 1915.
Jeffcoate, T. N. A. & Potter, A. L.: Amer. J. Obstetr. 41. 1934.
Kahanpää, V.: Acta Soc. Medic. fenn. Duodecim B. 23. 1935.
Karlin, M. & Osjakina, A.: Mschr. Geburtsh. 99. 1935.
Kehrer, E.: zit. nach Albrecht.
Kitai: Arch. Gynäk. 128. 3. 1926.
Kossmann: Arch. Gynäk. S. 359. 1897.
Kramer, A.: Klin. Wschr. 2. 1936.
Kramer, A.: Klin. Wschr. 48. 1936.
Kushner, J.: Amer. J. Obstetr. 29. 1935.
Lahm, M.: Zbl. Gynäk. 4. 1921.
Lahm, M.: Arch. Gynäk. 130. 1927.
Lauche, A.: Mschr. Geburtsh. 68. 1925.
Lauche, A.: Virchows Arch. 243. 1923.
Leopold: zit. nach Zweifel.
Lewinski, H.: Zbl. Gynäk. 28. 1931.
Lohmann, K.: Dtsch. med. Wschr. 2. 1939.
Lubarsch, O.: zit. nach Albrecht.
Mankin: Arch. Gynäk. 159. 1935.
Maresch: S. Karger Berlin—Basel 1908.
Mátyás, M.: Arch. klin. Chir. 178. 1934.
Mestitz, W.: Arch. Gynäk. 131. 1927.

Meyer, R.: Veit-Stoeckel: Handbuch der Gynäkologie VI. 1. 1932.
Meyer, R.: Zbl. Gynäk. 24. 1927.
Moss, T. C.: Amer. J. Path. 9. 1939.
Navratil, E.: Klin. Wschr. 2. 1936.
Navratil, E.: Klin. Wschr. 48. 1936.
Navratil, E.: Klin. Wschr. 1. 1939.
Neumann, H. O.: Arch. Gynäk. 139. 1930.
Neumann, H. O.: Z. Geburtsh. 95. 1929.
Novak, J.: Med. Klin. 2. 1937.
Novak, J.: Amer. J. Obstetr. 12. 1926.
v. Numers, C.: Acta obstetr. scand. 21. 1941.
Nürnberger: Veit-Stoeckel: Handbuch der Gynäkologie 7. 1932.
Opitz: Halban-Seitz: Biologie und Pathologie des Weibes 4. 1928.
de Palo: Rass. Ostetr. 49. 1940.
Petri, H.: Med. Welt. 1939.
Pfannenstiel: zit. nach Albrecht.
Philipp, E. & Huber, H.: Zbl. Gynäk. 1. 1939.
Philipp, E. & Huber, H.: Zbl. Gynäk. 9. 1939.
Philipp, E. & Huber, H.: Zbl. Gynäk. S. 2153. 1939.
Philipp, E. &. Huber, H.: Zbl. Gynäk. 2. 1940.
Pick: zit. nach Albrecht.
Rauramo, M.: Duodecim 11. 1936.
v. Recklinghausen: Die Adenomyome und Cystadenomyome der Uterus-Tubenwandung, ihre Abkunft von Resten des Wolffschen Körpers. Berlin 1896.
Reich, H.: Z. Geburtsh. 118. 1939.
Rintelen, P. W.: Zbl. Gynäk. S. 1042. 1940.
Rokitansky: zit. nach Zweifel.
Sampson, J. A.: Amer. J. Obstetr. 4. 1922.
Sampson, J. A.: Amer. J. Obstetr. 10. 1925.
Sampson, J. A.: Amer. J. Obstetr. 12. 1926.
Sampson, J. A.: Amer. J. Obstetr. 14. 1927.
Sampson, J. A.: Amer. J. Obstetr. 16. 1928.
Sampson, J. A.: Amer. J. Obstetr. 20. 1930.
Sampson, J. A.: Amer. J. Obstetr. 24. 1932.
Sampson, J. A.: Amer. J. Path. 3. 1927.
Schauta: Arch. Gynäk. 33. 1888.
Schiller: zit. nach Albrecht.
Schindler, B.: Zbl. Gynäk. 11. 1925.
Schmidt, H. H.: Arch. Gynäk. 155. 1933.
Schottländer: Zbl. Gynäk. 27. 1893.
Schridde & Schönholz: Frankf. Z. Path. 30. 1924.
Schröder: zit. nach Albrecht.
Schultze, K.: Med. Welt S. 216. 1940.
Schwarz, O.: Amer. J. Obstetr. 7. 1924.
Seitz, L.: Zbl. Gynäk. 29. 1932.

Seitz, L.: Arch. Gynäk. 149. 1932.
Siegert: Arch. Gynäk. 165. 1937.
de Snoo, K.: Tschr. Nederl.-Indië 1938.
de Snoo, K.: Ndld. Tschr. Verlosk. 43. 1940.
Stearus, H.: Surg. Clin. N. Amer. 14. 1934.
Szamek: Zbl. Gynäk. 13. 1928.
Tausch, M.: Arch. Gynäk. 168. 1939.
Tobler, Th.: Frankf. Z. Path. 29. 1933.
Tonkes, E.: Ndld. Tschr. Verlosk. 34. 1930.
Tonkes, E.: Zbl. Gynäk. 19. 1932.
Traut, H.: Surg. etc. 47. 1928.
Turunen, A.: Acta obstetr. scand. 18. 1938.
Turunen, A.: Acta obstetr. scand. 19. 1939.
Turunen, A.: Acta Soc. Medic. fenn. Duodecim B 27. 1939.
Turunen, A.: Duodecim. 2. 1937.
Wasmer, W. Arch. Gynäk. 122. 1924.
Webster: zit. nach Philipp.
Weiss, P.: Mschr. Geburtsh. 89. 1931.
Wolff, K.: Frankf. Z. Path. 40. 1930.
Wyder: Arch. Gynäk. 28. S. 325.
Zaleski, W.: Arch. Gynäk. 168. 1939.
Zaleski, W.: Zbl. Gynäk. S. 2426. 1937.
Zander, R.: Zbl. Gynäk. 28. 1938.
Zweifel: Arch. Gynäk. 109. 1918.